Microcirugía reconstructiva cervicofacial

C Guédon

Resumen. – La reconstrucción microquirúrgica cervicofacial requiere una selección previa de los pacientes, un conocimiento anatómico profundo de la vascularización de los tejidos movilizados y la aplicación de principios técnicos rigurosos. La localización de los vasos receptores constituye la etapa inicial, seguida de la preparación del pedículo vascular del trasplante. Su movilización y su transferencia posterior, seguidas del restablecimiento de la circulación en el colgajo, exigen la disección atraumática de los vasos, asociada a la precisión de la anastomosis. La posibilidad de transferir libremente un segmento vascularizado de tejido cutáneo, muscular, visceral u óseo ha provocado un cambio fundamental en la cirugía reconstructiva cervicofacial. De este modo, el colgajo cutáneo antebraquial con pedículo radial se ha convertido en irremplazable para la reparación de las pérdidas de sustancia de la cavidad bucal, mientras que el colgajo de yeyuno sigue siendo el sustituto ideal de la faringe y el colgajo de peroné se está imponiendo como procedimiento de elección para la reconstrucción mandibular. Por último, otros trasplantes han enriquecido esta cirugía como el colgajo osteofasciocutáneo escapular para las pérdidas de sustancia oromandibulares complejas o el colgajo gastroepiploico para las pérdidas de sustancia faríngeas totales. En resumen, la microcirugía permite reducir notablemente el tiempo de cicatrización y mejorar los resultados morfológicos y funcionales de las reconstrucciones cervicofaciales.

© 2000, Editions Scientifiques et Médicales Elsevier SAS, París. Todos los derechos reservados.

Introducción

Reemplazar una estructura cervical deficitaria por un segmento de órgano que presenta una cierta analogía anatómica y funcional fue el objeto de las primeras tentativas microquirúrgicas que condujeron en el hombre a reemplazar la faringe por un segmento de yeyuno [27]. Más adelante, fue el establecimiento de correlaciones entre los conocimientos anatómicos relativos a la vascularización cutánea, muscular y ósea lo que presidió la descripción de entidades hísticas autónomas de las que se enriqueció la microcirugía reconstructiva [18].

Paralelamente, la necesidad de realizar cada vez más a menudo anastomosis vasculares en vasos de pequeño calibre estimuló el desarrollo de instrumentos y de material de sutura adaptados, lo que condujo a la extensión de las técnicas microquirúrgicas.

Consideraciones generales

GRANDES PRINCIPIOS DE LA MICROCIRUGÍA VASCULAR

Transposición y transferencia libre

Todo segmento de tejido que posea un pedículo vascular definido puede movilizarse de dos maneras diferentes:

— la transposición, que conlleva un simple cambio de posición de los tejidos movilizados, limitada por el arco de rotación alrededor del origen del pedículo vascular que permanece inalterable. Es el caso de los colgajos musculocutáneos en isla habitualmente utilizados en cirugía cervicofacial;

— la transferencia libre, que implica la sección del pedículo vascular y su revascularización a distancia con vasos receptores gracias a las anastomosis vasculares.

Ventajas de los colgajos libres

El empleo de colgajos libres permite eliminar el arco de rotación del colgajo en isla, lo que presenta numerosas ventajas en términos de reconstrucción y de cicatrización:

— posibilidad de elegir el tejido vascularizado más adaptado a la reconstrucción considerada, cualquiera que sea su naturaleza (piel, mucosa, músculo, hueso) y su localización: miembros o tubo digestivo;

— mejor posicionamiento espacial del colgajo, que no permanece limitado por la fijación de un punto pivote;

— economía de los tejidos movilizados, que serán utilizados en su totalidad en la reconstrucción de la pérdida de sustancia propiamente dicha y no en gran parte para el transporte de la porción útil distal del colgajo, como es el caso de las simples transposiciones musculocutáneas;

— disección más limitada de la zona donante, sin la disección intermediaria entre esta última y la zona receptora indispensable para la ascensión de un colgajo pediculado;

— mejor vascularización de los tejidos movilizados gracias al acortamiento del pedículo del colgajo que permite una aproximación entre los tejidos utilizados para la reconstrucción y su pedículo vascular.

Charles Guédon : *Praticien hospitalier.*
Service de chirurgie cervico-faciale (Pr P Gehanno), hôpital Bichat, 46, rue Henri-Huchard, 75877 Paris cedex 18.

Planificación preoperatoria

Su primer objetivo es determinar precisamente las necesidades en tejidos de la reconstrucción: la transferencia al extremo cefálico de tejidos de naturaleza muy variada que poseen un alto grado de independencia espacial permite realizar reconstrucciones complejas, en un tiempo, a menudo sobre un pedículo vascular común. Este objetivo necesita una selección muy rigurosa de la zona donante según las necesidades así como una verdadera simulación de la reconstrucción utilizando un calco que reproduzca las estructuras que serán destruidas durante la exéresis.

Movilización por doble equipo

La lejanía habitual entre la zona donante y la región cervical precisa el trabajo simultáneo de dos equipos quirúrgicos. Una absoluta coordinación de las diferentes etapas de exéresis y de reconstrucción es indispensable debido a la interdependencia de los dos procedimientos. El equipo cervical realizará inicialmente la disección y la protección de los vasos receptores antes de emprender la exéresis tumoral. Esta etapa esencial generalmente es llevada a cabo en el transcurso del vaciamiento linfático yugulocarotídeo. Cuando estos vasos están aislados y la exéresis se ha iniciado, la identificación de los vasos donantes puede comenzar pero la movilización hística propiamente dicha se retrasará hasta que el equipo cervical confirme la extensión de la exéresis.

EVALUACIÓN DE LOS FACTORES DE RIESGO. PARTICULARIDADES DE LA INSTALACIÓN Y DE LA ANESTESIA

Factores de riesgo

Los factores de riesgo locales están vinculados con el estado de la zona receptora, en particular con el de los vasos. Los antecedentes de radioterapia, de quimioterapia y de cirugía no constituyen en sí contraindicaciones, pero es a menudo su asociación lo que puede causar reestructuraciones cervicales importantes, que requerirán decisiones prudentes. En su mayoría, las exéresis tumorales que necesitan una reconstrucción microquirúrgica deben ser consideradas como intervenciones mayores, por lo que se requiere un análisis prequirúrgico clínico y de laboratorio minucioso para evaluar los factores de riesgo generales. Teniendo en cuenta la alteración frecuente de varias funciones en estos pacientes portadores de un tumor y a menudo ya tratados por radioterapia y por quimioterapia, una consulta de anestesia será efectuada por lo menos 8 días antes de la fecha prevista para la hospitalización. La apreciación de las funciones respiratoria y cardíaca se hará con una atención muy especial. Será indispensable controlar eventuales problemas de anemia, diabetes o hipertensión arterial antes de considerar la operación. En cuanto al estado de desnutrición, a veces no será reversible en un plazo compatible con la intervención necesaria, por lo que se seleccionarán otras técnicas de reconstrucción menos exigentes. La abstinencia del tabaco deberá ser lo más completa posible debido a los potentes efectos vasoconstrictores de la nicotina [25]. Por último, es indispensable informar al paciente y a sus familiares sobre los riesgos particulares vinculados a la elección de una reconstrucción microquirúrgica y a considerar con ellos las diversas alternativas en caso de su fracaso.

Instalación

La localización de los vasos donantes y el trazado del colgajo así como la planificación de la reconstrucción deben realizarse la víspera de la operación en un paciente cooperador y no en forma precipitada en el quirófano y con un paciente somnoliento. Las intervenciones que ponen en práctica técnicas microquirúrgicas son largas y necesitan más que otras la comodidad del paciente y de los equipos quirúrgicos. El quirófano debe ser suficientemente espacioso para que puedan trabajar en forma simultánea los dos equipos quirúrgicos con su mesa de instrumentación y el microscopio quirúrgico. La mesa de operaciones debe estar provista de un colchón antiescaras para limitar las consecuencias de una inmovilización prolongada del paciente. Para reforzar el clima de confianza, que es indispensable para el buen desarrollo de estas intervenciones largas y complejas, debe realizarse un control conjunto del material necesario la víspera de la operación. Una traqueotomía será generalmente practicada antes de la instalación definitiva. Permitirá un mejor control tanto intraoperatorio como postoperatorio de las vías respiratorias eliminando las eventuales maniobras de reintubación, siempre peligrosas para los colgajos libres. Resulta necesario hacer que la colocación del paciente y sus sábanas permitan el acceso simultáneo al campo cervical y a la zona donante.

Anestesia

Sus particularidades se deben a la necesidad de mantener un flujo sanguíneo periférico elevado [19] durante una operación de larga duración.

— Se coloca un catéter arterial que permita el control permanente de la tensión arterial, la cual no debe descender por debajo de 10 mm de mercurio para que el colgajo permanezca correctamente perfundido.

— Calentamiento del paciente utilizando una manta de aire caliente con control permanente de la temperatura central, que no debe descender por debajo de 37 °C, para luchar contra la vasoconstricción periférica.

— Suministrar soluciones macromoleculares para reemplazar las pérdidas acumuladas en la exéresis cervical y la movilización del colgajo.

— Actitud cautelosa ante los vasoconstrictores.

— Despertar progresivo del paciente seguido de un período de observación en unidad de cuidados intensivos y corrección de cualquier anomalía humoral.

IDENTIFICACIÓN DE LOS VASOS RECEPTORES Y ESTRATEGIA DE ANASTOMOSIS (*fig. 1*)

Una de las particularidades de la región cervicofacial es la extrema riqueza de la red vascular arterial y venosa, lo que facilita la realización de anastomosis vasculares. Se suele acceder a estos vasos en el transcurso de un vaciamiento yugulocarotídeo, que permite una exposición amplia y cómoda de la región subdigástrica. Los vasos venosos utilizados con más frecuencia son:

— la vena yugular externa, que a veces es la única vena preservada por la exéresis;

— las ramas del tronco venoso tirolinguofacial, particularmente su rama facial.

Entre las arterias:

— las ramas de la carótida externa, en particular las arterias facial y tiroidea superior;

— la carótida externa, que permanece a menudo utilizable incluso en caso de sacrificio de sus ramas colaterales. Puede ser cambiada de posición, después de su descruzamiento con el nervio hipogloso mayor, lo que proporciona una ganancia de longitud a veces indispensable para la realización de una anastomosis terminoterminal.

En cuanto a la arteria lingual, es preferible no emplearla cuando hay antecedentes de cirugía contralateral, para no arriesgar la vascularización lingual. Los principios intangibles, propios de la microcirugía vascular, deben presidir esta disección para garantizar una revascularización eficaz:

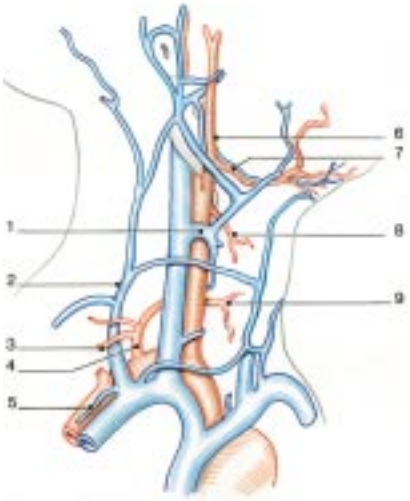

1 *Principales vasos receptores: 1. Tronco venoso tirolinguofacial; 2. vena yugular externa; 3. arteria cervical transversa; 4. tronco arterial tirocervical; 5. vena cefálica; 6. arteria carótida externa; 7. arteria facial; 8. arteria tiroidea superior; 9. arteria tiroidea inferior.*

— ausencia de sacrificio vascular no justificado por la exéresis ganglionar o tumoral;

— disección atraumática de los vasos que sólo deben ser tomados por medio de su adventicia [1];

— hemostasia de las ramas colaterales por ligadura o clips, renunciando a cualquier coagulación monopolar cercana a los vasos;

— preservación de un flujo sanguíneo circulante en los vasos disecados evitando su ligadura distal prematura;

— preparación sistemática de varios vasos de localización y de diámetro presuntamente compatibles con los de los vasos donantes;

— humidificación constante de los vasos y protección, en particular durante la exéresis tumoral [31].

Hay casos en los que la radioterapia, la quimioterapia o la cirugía previa pueden hacer imposible toda anastomosis vascular sobre estos vasos, obligando a buscar otros vasos receptores, como el tronco arterial tirocervical, particularmente su rama tiroidea inferior, y la vena yugular interna en su porción inicial, los cuales ofrecen excelentes posibilidades de anastomosis. En ausencia de cualquier vena cervical receptora, el desvío y la transposición al cuello de la vena cefálica continúan siendo una alternativa, al igual que la anastomosis sobre los vasos cervicales contralaterales, que necesita a menudo una inversión del lado de la zona donante.

La selección de los vasos receptores se fundamenta sobre los principios siguientes:

— preferir los vasos donantes cuyo calibre sea lo más cercano posible a los vasos receptores;

— alejar al máximo la anastomosis vascular de la zona de reconstrucción propiamente dicha;

— reproducir siempre que se pueda la dirección anatómica del pedículo donante;

— no aceptar una angulación exagerada de los vasos receptores incluso realizando un desvío de estos vasos o convirtiendo la anastomosis terminoterminal en una anastomosis terminolateral.

Cualquiera que sea la situación, resulta necesario excluir toda anastomosis bajo tensión, la cual produciría inevitablemente la trombosis de los vasos [23]. Si la anastomosis parece problemática, será recomendable realizar un injerto venoso de interposición.

Por regla general, es preferible asegurar la colocación del colgajo y simular la reconstrucción antes de efectuar la anastomosis vascular. Esto permitirá adaptar lo mejor posible la longitud del pedículo vascular y evitar todo efecto de torsión. Generalmente se hará una anastomosis terminoterminal, pero será preferible una anastomosis terminolateral en caso de incongruencia importante entre los vasos donantes y receptores.

ASPECTOS TÉCNICOS DE LA ANASTOMOSIS MICROVASCULAR

La realización de anastomosis microquirúrgicas, para que sean fiables, requieren un entrenamiento en el laboratorio. En la práctica clínica, para la manipulación de los instrumentos es necesario una colocación cómoda del cirujano y del microscopio con respecto al campo quirúrgico, permitiendo la estabilización de las muñecas. Los microinstrumentos deben ser tomados con el pulgar, el índice y el mayor, y ser movilizados únicamente por el movimiento de los dedos. Antes de cualquier anastomosis, es necesario comprobar el buen flujo de la arteria receptora después de seccionar su extremo. La oclusión temporal de los vasos durante la anastomosis necesita la utilización de microclamps, los cuales deben adaptarse al tamaño de los vasos encontrados y a su naturaleza. Deben poseer una superficie de contacto lo suficientemente ancha y suministrar una presión de cierre justa para impedir toda fuga sanguínea [30]. Algunos clamps dobles pueden deslizarse sobre una barra de unión que les permite mantener la aproximación entre los vasos *(fig. 2C).*

Después del pinzamiento, debe limpiarse la luz de los vasos de cualquier rastro de sangre mediante a una irrigación con suero heparinizado que será repetida hasta la fase final de la anastomosis [41]. La exploración del extremo arterial con el microscopio investigará la existencia de una disección intimal o de acúmulo fibrinoso adherente a la pared, que es preferible eliminar por acortamiento de la arteria. La preparación del extremo de los vasos o adventicectomía tiene por objetivo resecar toda parte de la adventicia que moleste la confección de la anastomosis y que pudiera interponerse entre los vasos. Este tiempo previo debe realizarse con ponderación. Ya sea que la anastomosis se realice en terminoterminal o en terminolateral, con puntos separados o por sutura continua, el diámetro de la aguja y del hilo utilizados debe ser proporcional al tamaño del vaso considerado [17]. Los puntos deben atravesar la totalidad de la pared, su número debe ser reducido a lo necesario para impedir las fugas de la anastomosis.

La anastomosis terminoterminal con puntos separados necesita una buena congruencia entre los vasos. Puede obtenerse a menudo por sección oblicua del vaso más pequeño. La técnica de triangulación es la más utilizada *(fig. 2A, B, C).* Consiste en poner inicialmente dos puntos de anclaje alejados de 120° sobre la pared anterior del vaso y girar los clamps para colocar un tercer punto sobre la pared posterior a equidistancia de los anteriores, antes de completar la anastomosis [5]. La utilización de dos hemisuturas continuas anterior y posterior puede ser una elección deliberada del cirujano [37] o puede requerirse en ausencia de posibilidades de rotación de los vasos.

La anastomosis terminolateral precisa la realización de una arteriotomía o de una venotomía sobre los vasos receptores. La técnica más fiable consiste en crear una pérdida de sustancia penetrante, ovalada, de un diámetro ligeramente superior al del vaso donante, y realizar una anastomosis oblicua después de la espatulación de su extremo [10] *(fig. 3A, B).* La sutura puede ser realizada con puntos separados o por sutura continua, la que puede resultar irremplazable en caso de imposibilidad de rotación del vaso, ya que puede ser realizada atravesando la pared de adentro hacia afuera [37]. La

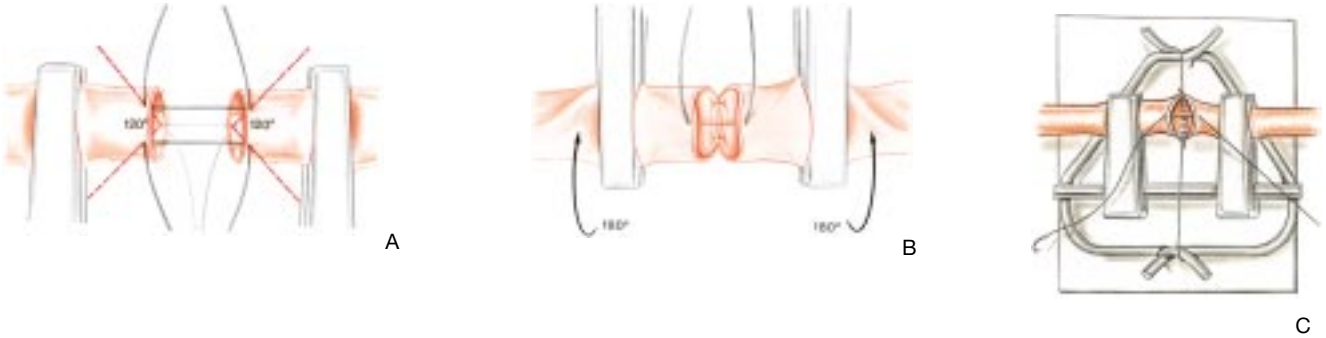

2 *A. Anastomosis terminoterminal por triangulación: colocación de dos puntos guía a 120° el uno del otro.*
B. Rotación del clamp de 180°: colocación del tercer punto equidistante a los dos anteriores.
C. Se termina la cara posterior: sutura de la cara anterior.

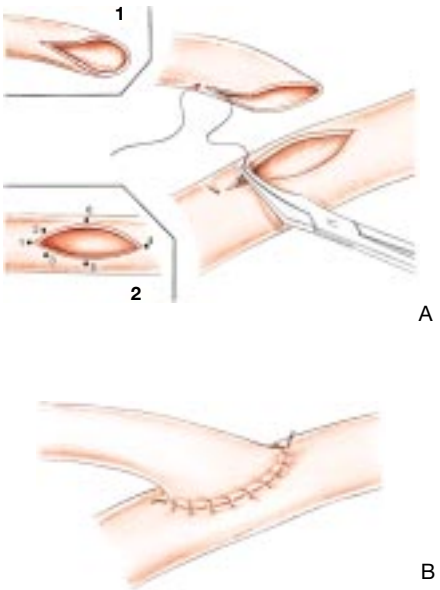

3 *A. Anastomosis terminolateral. Detalle:*
1. Espatulación del extremo de la arteria donante; 2. orden de pasada de los puntos.
B. Aspecto final de una anastomosis terminolateral.

eliminación de los clamps de la anastomosis puede ser la causa de una fuga sanguínea, que a menudo es posible controlar de forma conservadora esperando el taponamiento espontáneo de las microfugas.

Cuando las pruebas clásicas de permeabilidad [13] no se pueden practicar fácilmente, es posible recurrir al examen Doppler intraoperatorio.

Principales localizaciones donantes

COLGAJOS MUSCULARES Y MUSCULOCUTÁNEOS

■ *Colgajo de dorsal ancho*

Anatomía quirúrgica

El músculo dorsal ancho es el más extenso de los músculos de la cara posterior del tronco. Su borde anterior forma el pilar posterior del hueco de la axila, su borde superior recubre la punta del omóplato y es entre estos dos límites anatómicos donde se ubicará la isla cutánea del colgajo. Su cara interna recubre, sin adherirse, los músculos serrato mayor y trapecio. Las fibras musculares convergen en una cinta tendinosa que se inserta sobre el húmero.

Su pedículo vascular nace en la parte más alta de la pirámide axilar, que recorre en contacto con su pared posterior formada por los músculos subescapulares, redondo mayor y menor para pasar por debajo del borde anterior del dorsal ancho. Está constituido por la arteria toracodorsal que nace con la arteria circunfleja escapular de la división del tronco escapular inferior *(fig. 4)*. Después de haber dado una rama al serrato mayor, penetra por el músculo dorsal ancho para dividirse en dos ramas anterior y posterior que definen dos territorios vascularmente independientes [25]. El nervio toracodorsal, que nace en el tronco secundario posterior y compuesto sobre todo de fibras en procedencia de C 7, es satélite de la arteria, lo que lo hace fácilmente identificable. El retorno venoso se asegura por una vena inicialmente satélite de la arteria que se disocia en la parte más alta de la axila.

Técnica de movilización

La colocación depende de la localización del colgajo cutáneo: decúbito dorsal con sábana enrollada a nivel del raquis para una movilización anterior a menudo vertical, semidecúbito lateral para una porción cutánea posterior a menudo transversal, decúbito dorsal simple para una movilización muscular pura. Cualquiera que sea la posición, resulta preferible conservar la movilidad del miembro superior incluyéndolo en el campo quirúrgico. Después de la incisión cutánea horizontal del hueco de la axila llegando a la isla cutánea, se procede a la localización de los vasos axilares empleando como guía los vasos escapulares inferiores. El contenido adiposo de la axila es tunelizado con el dedo siguiendo el nervio del dorsal ancho y dividido para exponer el pedículo toracodorsal, el cual será seguidamente liberado de la pared posterior del hueco de la axila, después de haber despegado el borde posterior del músculo dorsal ancho del músculo redondo mayor. La abertura del plano que separa dorsal ancho y serrato mayor facilita la ligadura de las ramas destinadas al serrato mayor y permite la movilización del músculo que será cortado a distancia de la isla cutánea *(figs. 5, 6)*. Los vasos circunflejos escapulares pueden ser seccionados si es necesario para aumentar la longitud del pedículo vascular. El tendón humeral puede ser preservado hasta el término de la disección puesto que limita los efectos de una tracción accidental sobre el colgajo. El tronco escapular inferior vasculariza un territorio extenso, compuesto de tejidos diversos que pueden ser objeto de transferencias simultáneas sobre el mismo pedículo vascular. De este modo, el colgajo de dorsal ancho puede ser extraído conjuntamente con el colgajo escapular o con el colgajo de serrato mayor.

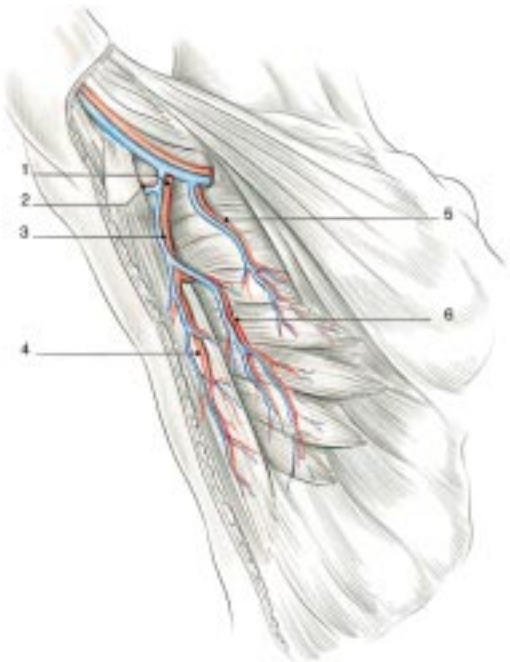

4 *Vascularización de los músculos dorsal ancho y serrato mayor.*
1. Arteria escapular inferior; 2. arteria circunfleja escapular; 3. arteria toracodorsal; 4. arteria del dorsal ancho; 5. arteria torácica lateral; 6. arteria del serrato mayor.

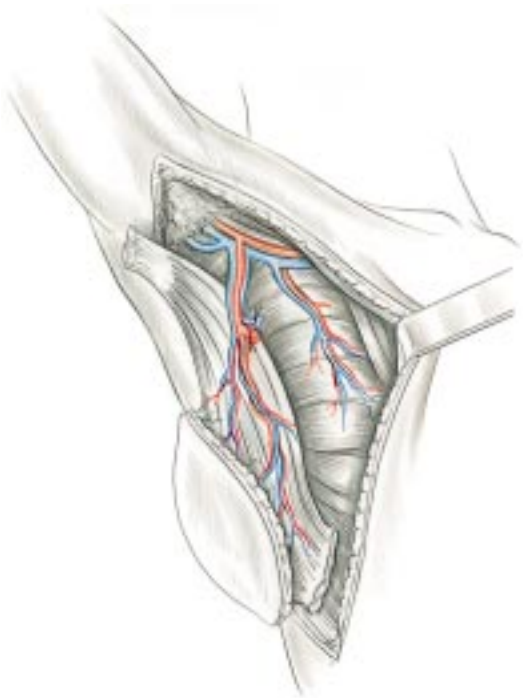

5 *Disección del pedículo toracodorsal y de la porción musculocutánea del colgajo de dorsal ancho.*

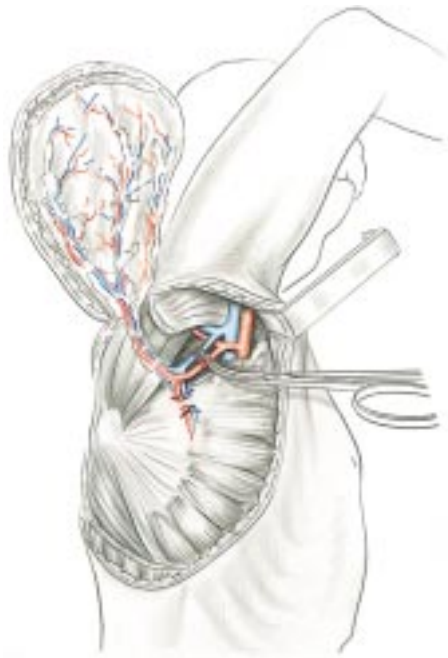

6 *El colgajo libre de dorsal ancho está preparado para ser transferido.*

La extracción aislada del músculo dorsal ancho no conduce a una disminución importante de la fuerza o de la movilidad del hombro [24].

Colgajo de serrato mayor

Anatomía quirúrgica

El músculo serrato mayor se extiende entre el borde espinal del omóplato y la cara externa de las diez primeras costillas sobre las que se enrolla en semicono. Se moviliza particularmente el fascículo inferior o fascículo de punta que comprende seis digitaciones.
Su vascularización depende de los vasos torácicos laterales, inconstantes, que provienen de los vasos axilares y de los vasos del serrato mayor, constantes, nacidos del pedículo toracodorsal por debajo del ángulo del omóplato *(fig. 4)* Esta vascularización es segmentaria, lo que permite una transferencia selectiva de las últimas digitaciones del músculo [40]. Está inervado por el nervio torácico largo que nace de C 5, C 6 y que acaba por colocarse sobre la cara externa del músculo desde su salida de la hendidura costoclavicular antes de confluir con el pedículo vascular principal del músculo serrato mayor.

Técnica de movilización

Después de la disección del pedículo toracodorsal, como se ha descrito anteriormente, y de la sección del contingente vascular destinado al dorsal ancho, el pedículo vascular del serrato mayor se libera del músculo subyacente, conservando el nervio, hasta el límite superior del colgajo.
Primero debe seccionarse el músculo horizontalmente a este nivel, entre dos digitaciones, para penetrar en el espacio avascular serratotorácico antes de cualquier desinserción o sección vertical del músculo, lo que facilitará ulteriormente estas maniobras *(fig. 7A, B)*. El músculo serrato mayor, junto al trapecio, asegura la estabilidad de la placa de apoyo escapular, por eso debe movilizarse de manera limitada.

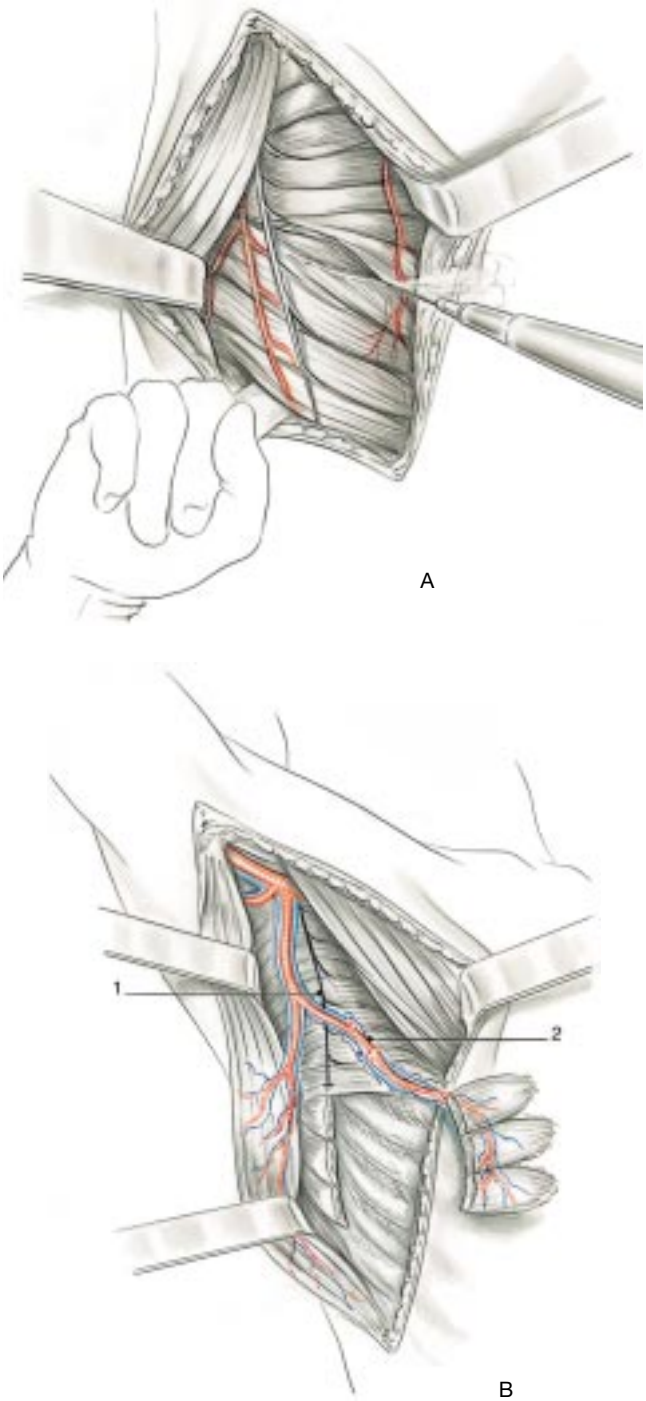

7 *A. Técnica de movilización del colgajo muscular de serrato mayor.*
B. Disección del colgajo que asocia dorsal ancho-serrato mayor.
1. Nervio torácico largo; 2. pedículo del serrato mayor liberado del músculo subyacente.

Colgajo de músculo recto del abdomen

Anatomía quirúrgica

El músculo recto del abdomen se extiende del pubis a los cartílagos costales de la quinta, sexta y séptima costillas. El músculo está vascularizado por la arcada epigástrica que une los vasos axilares a los vasos ilíacos. Está formada por la anastomosis intramuscular, supraumbilical, de los vasos epigástricos profundos inferiores y superiores

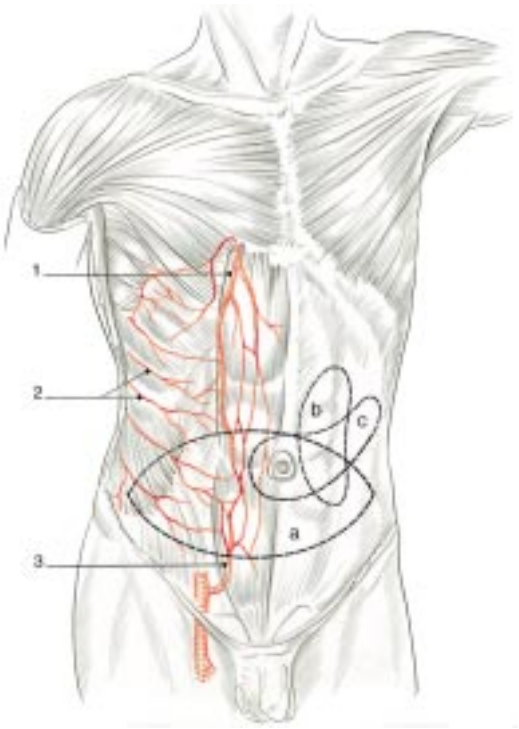

8 *Vascularización del músculo recto del abdomen y los tres tipos de isla cutánea; a: horizontal; b: vertical; c: oblicua.*
1. Arteria epigástrica superior.
2. Arteria intercostal.
3. Arteria epigástrica inferior.

(fig. 8). Los colgajos libres del músculo recto del abdomen están habitualmente centrados sobre el pedículo dominante epigástrico profundo inferior, el cual nace del borde interno de los vasos ilíacos 1 cm por encima de la arcada crural. Alcanza el borde externo del músculo a la altura de la línea arqueada que cruza para penetrar en la vaina del músculo.

La vascularización cutánea se lleva a cabo por medio de dos filas verticales de perforantes musculocutáneas, sobre todo concentradas en la región periumbilical [4]. El músculo presenta tres o cuatro intersecciones tendinosas que emanan de su vaina, la hoja anterior de esta última es densa, extendiéndose del reborde costal al pubis, y está atravesada por las perforantes. La hoja posterior, en su porción supraumbilical, está formada por la condensación de la fascia transversal y de la aponeurosis de los músculos anchos del abdomen, mientras que en su tercio inferior la vaina es delgada, únicamente formada por la fascia transversal, lo que crea una zona de fragilidad abdominal cuando se sacrifica la hoja anterior de la vaina *(fig. 9).*

Técnica de movilización

Según la orientación de la porción cutánea, se pueden realizar tres tipos de colgajos a partir de uno de los dos músculos gracias a la preservación de las perforantes periumbilicales *(fig. 8).* Para un colgajo vertical, la isla cutánea se ubica verticalmente en frente del músculo, centrado por el ombligo, que contornea hacia adentro a nivel de la línea blanca. Se hace una incisión en la piel hasta el contacto con la hoja anterior de la vaina del músculo y se despega de éste hacia adentro deteniéndose a distancia de las perforantes periumbilicales. Se realiza una incisión en la hoja

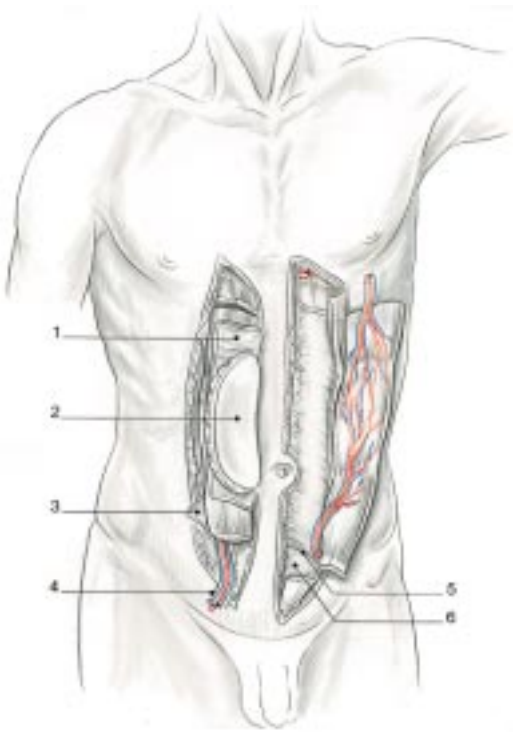

9 *Movilización del colgajo musculocutáneo del músculo recto abdominal: cara anterior a la derecha, cara posterior a la izquierda.*
1. Fascia anterior de la vaina de los rectos.
2. Isla cutánea.
3. Fascia posterior de la vaina de los rectos.
4. Pedículo epigástrico inferior.
5. Línea arqueada.
6. Fascia superficial.

anterior de la vaina, primero verticalmente 2 cm hacia adentro del borde externo del músculo y luego se incide de nuevo verticalmente 1 cm hacia fuera de la línea blanca, lo que permite incluir en la movilización el fragmento de aponeurosis atravesado por las perforantes periumbilicales. Después de la incisión vertical de la vaina por debajo del colgajo, se libera el músculo de dicha vaina, descubriendo el pedículo vascular, que alcanza su cara posterior accediendo al músculo a la altura de la línea arqueada. El músculo es cortado entonces en el borde inferior del colgajo y el pedículo vascular se diseca hasta los vasos ilíacos *(fig. 9)*. El colgajo horizontal lleva la piel comprendida entre el pubis y la región supraumbilical, extendiéndose de una cresta ilíaca a la otra. La movilización comienza por un despegamiento cutáneo de la vaina del músculo contralateral y se continúa aplicando los mismos principios que para la movilización vertical. El colgajo ampliado epigástrico profundo conlleva una isla cutánea orientada oblicuamente hacia arriba y hacia afuera según la dirección de las perforantes periumbilicales, lo que permite extender más hacia afuera los límites de la isla cutánea [33]. La movilización comienza por el despegamiento cutáneo de la porción externa de la isla cutánea hasta el borde externo del músculo para proseguirse como se hizo anteriormente. Cualquiera que sea el tipo de colgajo utilizado durante el cierre es indispensable procurar restaurar la resistencia parietal. La porción del músculo situada por debajo del pedículo vascular debe dejarse in situ en el momento de la extracción para que pueda ser suturada a la línea arqueada y a la línea blanca con el fin de reforzar la pared a nivel de su punto débil.

COLGAJOS FASCIOCUTÁNEOS Y OSTEOCUTÁNEOS

Colgajo antebraquial con pedículo radial

Anatomía quirúrgica

Es un colgajo cutáneo cuya vascularización procede de perforantes septocutáneas múltiples orientadas longitudinalmente a lo largo de la arteria radial. La arteria radial nace de la división de la arteria braquial por debajo del pliegue del codo. En la parte proximal del antebrazo, se halla entre los músculos flexor radial del carpo y braquiorradial acompañada hasta el tercio medio del brazo por la rama superficial del nervio radial que se sitúa por debajo del músculo braquiorradial por fuera de la arteria *(fig. 10)*. A este nivel, la rama cutánea más importante es la arteria cubital inferior que nace de la arteria radial 4 a 6 cm por debajo del pliegue del codo. Esta rama será sacrificada en el momento de la movilización del colgajo distal. En la parte distal del antebrazo, la arteria radial es subcutánea entre los tendones del flexor radial del carpo y el abductor largo del pulgar. Durante todo su trayecto, la arteria da numerosas ramas cutáneas, musculares y óseas. Las ramas que vascularizan la piel son contenidas en el septum intermuscular, se dirigen hacia la superficie para unirse a la fascia antebraquial que recubre los músculos [38] *(fig. 11)*.

El retorno venoso de estos colgajos se asegura por dos venas satélites de la arteria que comunican ampliamente entre ellas y se reúnen en el pliegue del codo. La vena cefálica nace sobre la cara dorsal de la mano, rodea la muñeca hacia afuera para alcanzar la cara anterior del antebrazo. Aunque atra-

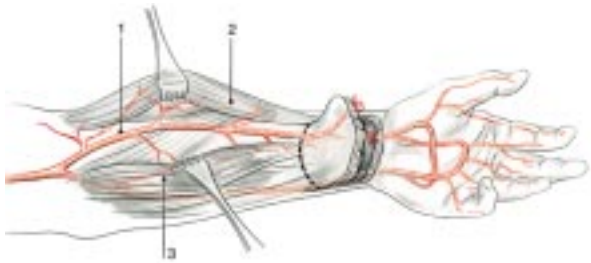

10 *Disección retrógrada del pedículo radial.*
1. Arteria radial.
2. Músculo braquiorradial.
3. Músculo flexor radial del carpo.

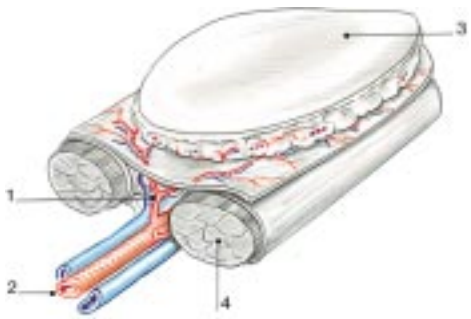

11 *Vascularización septocutánea.*
1. Mesovascular.
2. Arteria y venas satélites.
3. Isla cutánea.
4. Cuerpo muscular.

viesa habitualmente el territorio cutáneo del colgajo, a menudo se preferirá el retorno venoso profundo.

Técnica de movilización

Debe realizarse previamente una prueba de oclusión de la arteria radial para confirmar la permeabilidad de la arteria cubital [2].

La incisión de la isla cutánea comienza por su extremo distal para identificar la arteria radial y sus venas satélites. Luego se hace una incisión en la piel y en la fascia antebraquial a nivel del borde radial y la disección se continúa en dirección a la arteria incluyendo la aponeurosis que oculta el músculo braquiorradial. Posteriormente, el borde cubital de la isla cutánea es seccionado y el despegamiento se continúa en la subaponeurosis hasta el borde lateral del músculo flexor radial del carpo preservando el paratendón en frente de los flexores. Los músculos flexores radial del carpo y braquiorradial deben ser separados uno de otro para proceder a la disección del septum intermuscular que contiene los vasos septocutáneos *(fig. 12)*. Por lo tanto, hay que procurar no interrumpir este meso que conecta la arteria radial a la piel. La arteria radial y sus venas satélites pueden entonces ser seccionadas en el extremo distal del colgajo, lo que permite liberar progresivamente hacia arriba la cara profunda de la arteria preservando la rama superficial del nervio radial *(fig. 10)*. Se realiza una incisión en el borde cutáneo proximal del colgajo y la disección del pedículo vascular se continúa hacia el pliegue del codo que necesita la hemostasia de numerosas ramas que van a la musculatura. El cierre de la zona donante evita la exposición de los tendones y proteger la rama superficial del nervio radial. Es necesario relacionar el músculo flexor radial del carpo con el braquiorradial y, en caso de lesión del paratendón, realizar una cobertura de los tendones a partir de los músculos adyacentes antes de aplicar el injerto dermoepidérmico. Por último, la muñeca es inmovilizada con una férula durante una semana.

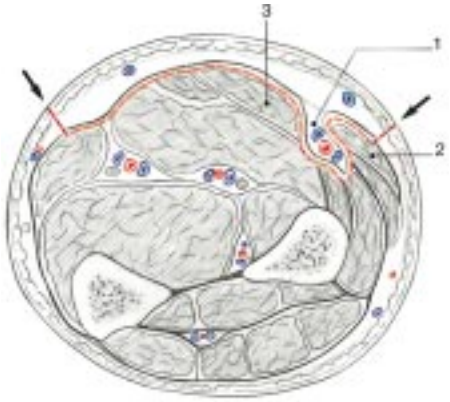

12 *Los vasos septocutáneos pasan entre los músculos braquiorradial y flexor radial del carpo.*
1. Vasos septocutáneos.
2. Músculo braquiorradial.
3. Músculo flexor radial del carpo.

Colgajo escapular

Anatomía quirúrgica

Los colgajos fasciocutáneos escapulares, paraescapulares y osteofasciocutáneos escapulares poseen una vascularización común que proviene de la arteria circunfleja escapular, rama de la arteria escapular inferior. La arteria circunfleja escapular, constante, atraviesa el triángulo omotricipital formado por los músculos subescapular y redondo menor hacia arriba, el tendón del tríceps hacia afuera y los músculos redondo mayor y dorsal ancho por abajo *(fig. 13)*. La arteria acompañada de dos venas satélites, que se unen entre ellas a nivel del hueco de la axila, da numerosas ramas a los músculos adyacentes. Cerca del borde lateral del omóplato, la arteria se divide en una rama ascendente que se anastomosa con la arteria supraescapular y una voluminosa rama descendente, la cual por su parte se divide en una rama descendente profunda y una rama cutánea. La rama descendente profunda asegura la vascularización ósea [36], perióstica y muscular de los dos tercios superiores del borde lateral del omóplato, mientras que la punta es principalmente vascularizada por una rama que nace de la arteria toracodorsal *(fig. 14)*. La rama cutánea se divide en una rama transversal sobre la cual está axializado el colgajo escapular [7] y una rama descendente sobre la cual se centra el colgajo paraescapular [22].

Técnica de movilización

Es indispensable identificar el triángulo omotricipital en la etapa preoperatoria. El examen Doppler permite localizar con precisión la arteria circunfleja escapular en su punto de emergencia del triángulo así como sus dos ramas cutáneas.

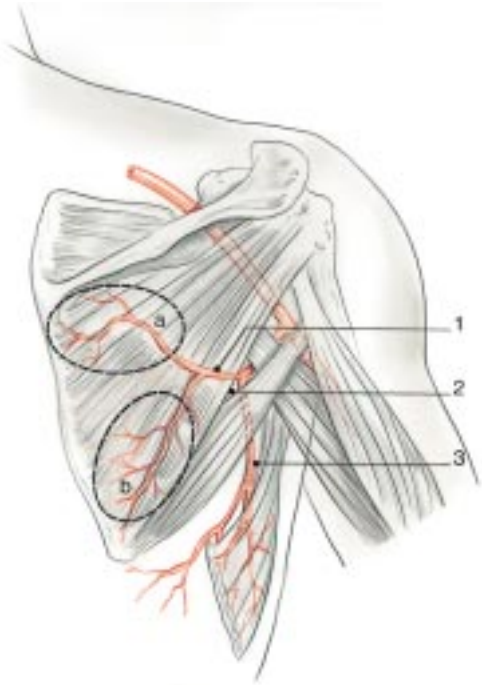

13 *Vascularización de los colgajos escapular (a) y paraescapular (b).*
1. Arteria circunfleja escapular.
2. Triángulo omotricipital.
3. Arteria toracodorsal.

La isla cutánea escapular es trazada trasversalmente, paralelamente a la espina del omóplato, mientras que la isla cutánea paraescapular es trazada oblicuamente siguiendo el eje del borde lateral del omóplato. Cualquiera que sea el colgajo elegido, su extremo proximal debe situarse frente a la emergencia de la arteria circunfleja escapular. Un trazado fusiforme facilita el cierre cutáneo. La colocación en decúbito lateral a menudo es indispensable pues el lado contralateral a la pérdida de sustancia cervicofacial es elegido preferentemente para esta movilización. El colgajo necesita a menudo el sacrificio de los vasos escapulares inferiores, lo que en caso de fracaso convertiría en imposible toda recuperación mediante un

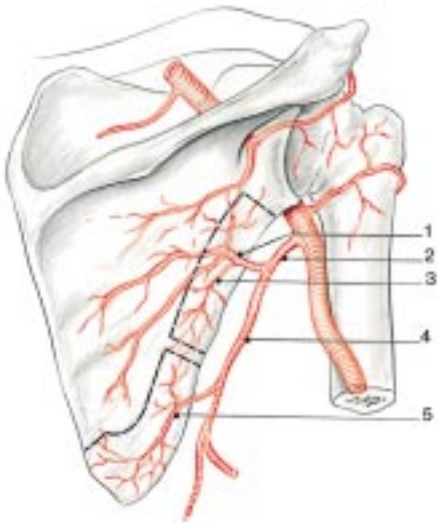

14 *Vascularización del borde lateral del omóplato.*
1. Arteria circunfleja escapular.
2. Arteria escapular inferior.
3. Rama descendente profunda.
4. Arteria toracodorsal.
5. Rama de la punta del omóplato.

colgajo musculocutáneo pediculado de dorsal ancho. El miembro superior debe ser incluido en el campo quirúrgico y conservar su movilidad para facilitar la disección. Se realiza una incisión de la piel hasta la aponeurosis muscular y el despegamiento del colgajo se hace de forma retrógrada en contacto con el perimisio comenzando por el extremo distal de la isla cutánea. Cuanto más cerca se esté del triángulo omotricipital, más aparentes se hacen los vasos fasciocutáneos en la cara profunda del colgajo. Después de haber separado los músculos redondo menor y mayor, se liberan los vasos circunflejos escapulares del triángulo omotricipital. Cuando es necesario un pedículo largo y la punta del omóplato forma parte de la pieza, cuando se extrae un colgajo de dorsal ancho simultáneamente, es indispensable asociar una incisión axilar que permita la disección de los vasos escapulares inferiores y toracodorsales. En caso de asociarse la extracción de una pieza ósea, no debe separarse el pedículo circunflejo escapular del borde lateral del omóplato y hay que limitar la disección a la cara externa de este pedículo para preservar las ramas que van al hueso y al periostio. La extracción ósea propiamente dicha comienza por una sección vertical de los músculos hasta el periostio a 2 cm hacia adentro del borde lateral del omóplato, que será seccionado longitudinalmente a este nivel con sierra oscilante *(fig. 15)*. Una osteotomía horizontal, a distancia de la cavidad glenoidea, se unirá a la precedente, luego se luxará el segmento óseo hacia adelante y se separará de sus anclajes musculares preservando la rama descendente profunda que recorre su borde externo. Cuando deben practicarse las osteotomías del trasplante y si este último se lleva el tercio inferior o incluso la punta del omóplato, es necesario disecar la rama angular *(fig. 14)*. Durante el cierre, se deben reinsertar los músculos seccionados antes de realizar el despegamiento subcutáneo amplio que permitirá el cierre cutáneo.

■ *Colgajo de peroné*

Anatomía quirúrgica

El peroné es un hueso largo, triangular al corte y con una cortical gruesa. Está unido a la tibia a nivel de la rodilla y del

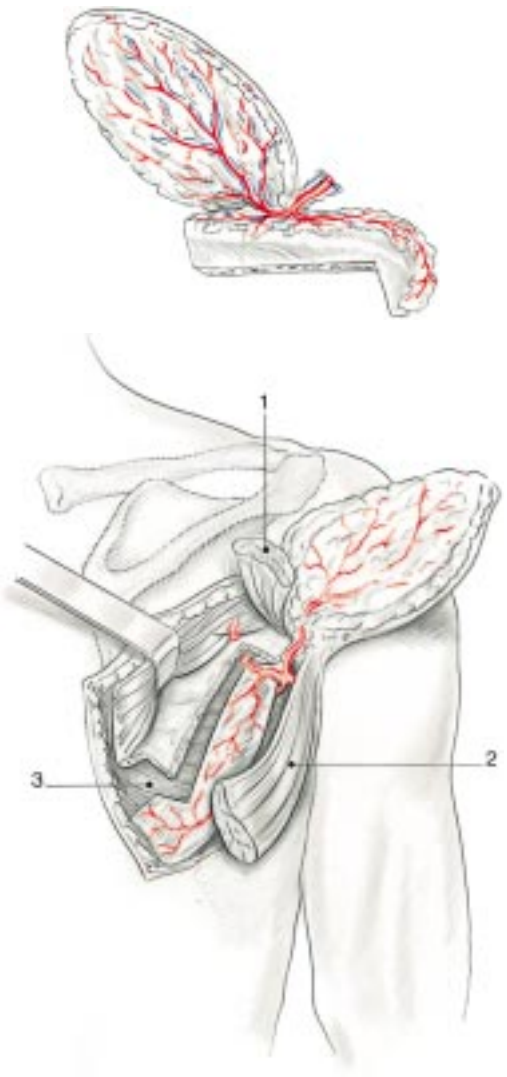

15 *Movilización del colgajo osteofasciocutáneo paraescapular.*
1. Músculo redondo menor.
2. Músculo redondo mayor
3. Músculo subescapular.
Detalle: trasplante osteofasciocutáneo escapular.

tobillo, así como a una membrana interósea que separa el compartimento anterior del compartimento posterior. El compartimento anterior contiene cuatro músculos que se insertan sobre el peroné, el tibial anterior, el extensor propio del dedo gordo del pie, el extensor común de los dedos del pie y el peroneo anterior, que inducen una flexión dorsal del pie. Contiene también los vasos tibiales anteriores y el nervio tibial anterior, que inerva la primera comisura. El compartimento lateral contiene los músculos peroneos laterales corto y largo que se insertan sobre el peroné. Son los abductores del pie. El nervio musculocutáneo recorre este compartimento, se vuelve subcutáneo en el tercio inferior de la pierna para inervar el dorso del pie. El compartimento posterior superficial contiene los músculos plantares finos, los gemelos y el sóleo, que se inserta sobre el peroné. Inervados por el nervio tibial posterior, permiten una flexión plantar del pie. El compartimento posterior profundo está separado del compartimento posterior superficial por la aponeurosis profunda de la pierna. Contiene el músculo flexor propio del dedo gordo del pie y el músculo tibial posterior, que se insertan sobre la tibia, el peroné y la membrana interósea para

contribuir a la flexión plantar del pie. Estos dos músculos son puntos de referencia importantes durante la disección del colgajo, mientras que los flexores comunes de los dedos del pie, los vasos y los nervios tibiales posteriores permanecen alejados del pedículo vascular peroneo. La vascularización del peroné se lleva a cabo por la arteria peronea, primera rama de la arteria tibial posterior que sigue el borde interno del peroné acompañada por dos venas satélites *(fig. 16).* Esta arteria da una rama ósea que penetra la rama medular en la unión del tercio superior-tercio medio para vascularizar los dos tercios inferiores del peroné así como las ramas musculares y periósticas [12]. La cabeza del peroné, en cambio, está vascularizada por las ramas de la arteria tibial anterior. La piel de la cara lateral de la pierna está vascularizada, por un lado por las perforantes septocutáneas que rodean el periostio para alcanzar el septum intermuscular que separa los compartimentos posteriores y laterales, y por otra parte, por las perforantes musculoseptales, procedentes de la arteria peronea, que atraviesan los músculos flexor propio del dedo gordo del pie y sóleo antes de unirse a dicho septum [26] *(fig. 17).* Estas dos variedades de perforantes están situadas sobre una línea que sigue el borde posterior del peroné. De número variable, su densidad es máxima en la unión del tercio medio con el tercio inferior de la pierna.

Técnica de movilización

Es necesario realizar un análisis angiográfico preoperatorio que descartará una lesión ateromatosa e investigará las variaciones anatómicas de las arterias tibiales que podrían contraindicar la movilización. En caso de una pieza osteofasciocutánea, un examen Doppler preoperatorio es indispensable con el fin de realizar una cartografía de las perforantes cutáneas, la cual permitirá centrar la isla cutánea. La extracción se realiza bajo torniquete en decúbito dorsal, con las rodillas y caderas ligeramente flexionadas [9]. Se realiza una incisión de la cabeza del peroné al maléolo externo rodeando la isla cutánea, que será despegada en forma subaponeurótica de los músculos peroneos laterales antes de separar estos últimos del septum intermuscular. Se lleva a cabo un despegamiento subcutanéo y aponeurótico frente al compartimento posterior hacia el septum. En tal caso a menudo es indispensable dejar una parte de los músculos sóleo o flexor propio del dedo gordo del pie unidos al septum para conservar las perforantes musculoseptales [26]. Al término de esta disección, la isla cutánea sólo está fijada al peroné por el septum. Los músculos peroneos laterales, extensor largo del dedo gordo del pie y sóleo se despegan sucesivamente del peroné conservando una fina capa muscular sobre el hueso para preservar su vascularización perióstica A continuación el peroné es osteotomizado a 10 cm de su extremo distal y a 6 cm de su extremo proximal para no perturbar la estabilidad de la rodilla y del tobillo. El segmento óseo será luxado hacia afuera y el extremo distal de los vasos peroneos se secciona antes de cortar longitudinalmente la membrana interósea. El torniquete es entonces liberado y los músculos tibial posterior y flexor largo del dedo gordo son seccionados 1 cm hacia afuera de los vasos peroneos progresando de abajo hacia arriba. Por último, puede movilizarse el colgajo y disecarse el pedículo vascular hasta el nacimiento de los vasos tibiales posteriores *(fig. 18).* Durante el cierre, ninguna aproximación muscular será necesaria antes de la sutura cutánea.

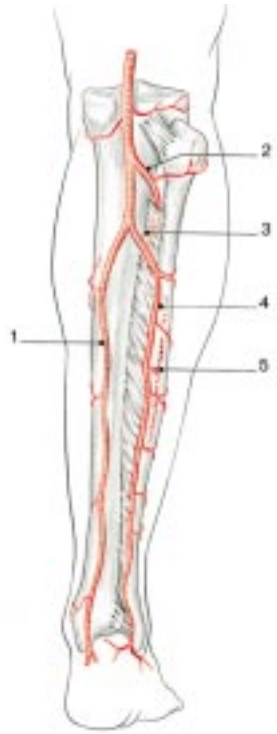

16 *Vascularización del peroné.*
1. Arteria tibial posterior.
2. Arteria tibial anterior.
3. Membrana interósea.
4. Arteria peronea.
5. Rama medular.

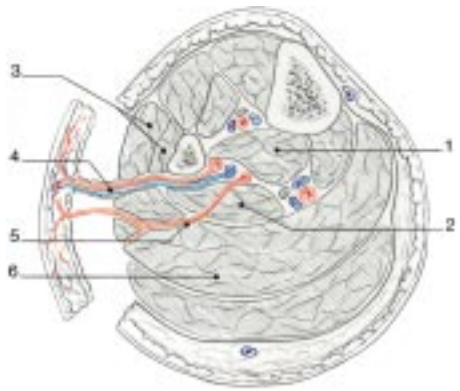

17 *Vascularización de la cara externa de la pierna.*
1. Músculo tibial posterior.
2. Músculo flexor propio del dedo gordo del pie.
3. Músculos peroneos laterales.
4. Perforantes septocutáneas.
5. Perforantes músculoseptocutáneas.
6. Músculo sóleo.

■ *Colgajo de cresta ilíaca*

Anatomía quirúrgica

La parte superior del ala ilíaca comprendida entre la espina ilíaca anterosuperior y la articulación sacroilíaca, el músculo oblicuo menor y la piel adyacente a la cresta ilíaca son vascularizados por la arteria circunfleja ilíaca profunda [34]. Esta arteria nace en el borde externo de los vasos ilíacos, al contrario que el origen de la arteria epigástrica inferior superficial, a través de un dedo por encima de la arcada crural. Se dirige hacia la espina ilíaca anterosuperior, en un plano fibroadiposo bajo la fascia transversal. Cruza el nervio femorocutáneo y luego da una rama ascendente, voluminosa, que

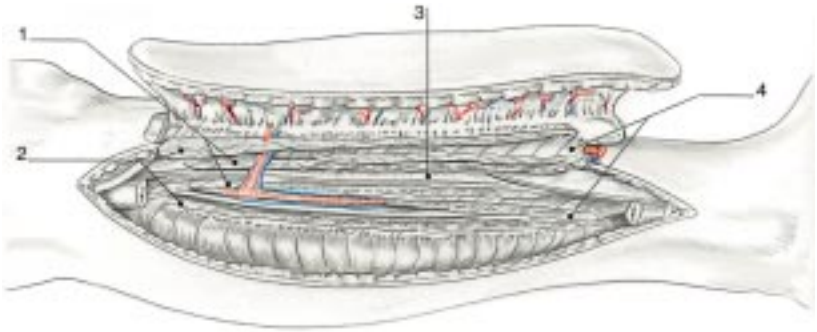

18 *Disección del colgajo osteocutáneo de peroné.*
1. Músculo tibial posterior.
2. Músculo sóleo.
3. Membrana interósea.
4. Flexor propio del dedo gordo del pie.

perfora el músculo transverso para recorrer la cara profunda del músculo oblicuo menor. La arteria sale de la región inguinal por la zona ilíaca atravesando la fascia transversal y penetra en un túnel osteofibroso formado por la inserción de la fascia transversal y de la fascia ilíaca. Durante su trayecto curvilíneo a 2 cm del borde de la cresta ilíaca, la arteria, en contacto con la cortical interna, da las ramas óseas y las perforantes cutáneas que atraviesan los músculos transverso, oblicuo menor y mayor, para vascularizar la piel *(fig. 19).* Estas perforantes emergen en una zona situada a 2 cm hacia adentro de la cresta y se extienden hasta 9 cm por detrás de la espina ilíaca anterosuperior [35]. El retorno venoso está a cargo de dos venas satélites que se unen tras la arcada crural para formar un tronco común que cruza la arteria ilíaca externa y se une a la vena homónima.

Técnica de movilización

Pueden realizarse tres tipos de colgajos: óseo, osteocutáneo y osteomusculocutáneo [39]. Este último se tomará como ejemplo. El trazado cutáneo es fusiforme, axializado sobre una línea que une los vasos femorales al omóplato. La instalación en decúbito dorsal se completa con la colocación de un almohadón duro bajo la nalga homolateral. Se realiza una incisión en el borde superointerno de la isla cutánea y luego se despega la piel del músculo oblicuo mayor hasta 3 cm de la cresta. Se hace una incisión en el músculo oblicuo mayor y luego se despega del músculo oblicuo menor, que es ampliamente expuesto. Este último se secciona según la necesidad, preservando su inserción sobre la cresta ilíaca, y se despega de arriba hacia abajo del músculo transverso. La rama superficial de la arteria circunfleja ilíaca profunda, pegada a la cara profunda del músculo oblicuo menor, es disecada de forma retrógrada a través del músculo transverso para llegar a los vasos circunflejos ilíacos profundos que serán entonces disecados hasta su origen en los vasos ilíacos externos. El músculo transverso se incide a 3 cm por fuera de la cresta ilíaca y el contenido abdominal se separa hacia arriba y hacia adentro para exponer al músculo ilíaco que se incide 1 cm por debajo de los vasos. El borde posteroinferior de la isla cutánea se incide y separa de los músculos glúteo medio y tensor de la fascia lata, que son seguidamente desinsertados de la tabla externa. Por último, después de haber desinsertado el músculo sartorio y la arcada crural de la espina ilíaca anterosuperior, la cresta ilíaca puede ser osteotomizada de afuera hacia adentro protegiendo su pedículo circunflejo ilíaco profundo *(fig. 20).* Es indispensable reparar la pared abdominal con el fin de evitar una hernia del contenido abdominal. El músculo transverso y la fascia transversal son suturados al hueso y a los músculos ilíacos mientras que el músculo oblicuo menor se sutura a los músculos tensor de la fascia lata y glúteo medio.

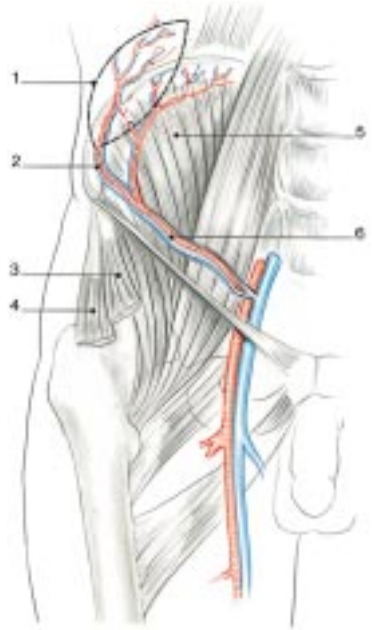

19 *Vascularización del colgajo ilíaco profundo y trazado de la isla cutánea.*
1. Isla cutánea.
2. Rama ascendente.
3. Músculo sartorio.
4. Músculo tensor de la fascia lata.
5. Músculo ilíaco.
6. Pedículo circunflejo ilíaco profundo.

COLGAJOS VISCERALES

Los colgajos viscerales deben ser tomados por un equipo quirúrgico con experiencia en cirugía digestiva y consciente de los imperativos microquirúrgicos (disección fina y atraumática del pedículo vascular, disección hasta el origen de los vasos donantes que permite aumentar la longitud del pedículo) y de la necesidad de conservar una fase de perfusión in situ del trasplante para confirmar su viabilidad antes del pinzamiento de los vasos.

■ *Colgajo de yeyuno*

Anatomía quirúrgica

El yeyuno continúa al duodeno a nivel del ligamento de Treitz. El mesenterio, que está compuesto de dos hojas peritoneales que recubren al intestino delgado acompañado de sus vasos,

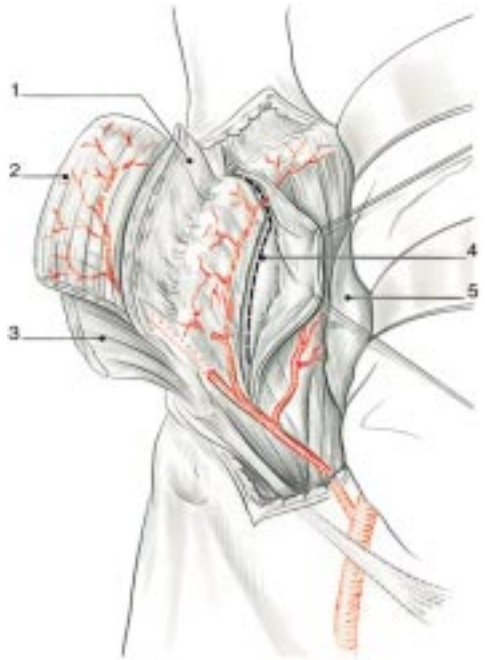

20 *Extracción del colgajo ilíaco profundo.*
1. Músculo transverso del abdomen.
2. Músculo oblicuo menor.
3. Músculo oblicuo mayor.
4. Línea de osteotomía.
5. Contenido abdominal.
Detalle
6 Rama superficial.
7. Arteria circunfleja ilíaca profunda.
8. Isla cutánea.
9. Espina ilíaca anterosuperior.

nervios, linfáticos y ganglios rodeados por grasa, se inserta sobre la pared posterior del abdomen y mide 15 cm. La arteria mesentérica superior y sus ramas vascularizan la totalidad del intestino delgado, a excepción de la parte superior del duodeno. Las arterias yeyunales nacen en el borde izquierdo de la arteria mesentérica superior, más largas y más voluminosas que las arterias ileales, recorren el mesenterio paralelas entre ellas y se dividen en dos para anastomosarse en forma de círculos vasculares antes de alcanzar el yeyuno *(fig. 21).* Las venas yeyunales permanecen satélites de las arterias.

Técnica de movilización

Luego de la laparotomía media supraumbilical se efectúa una exploración del contenido abdominal que confirma la ausencia de contraindicación para la extracción de la pieza. Se identifican las primeras asas delgadas y se toma una decena de centímetros de yeyuno a distancia del ligamento de Treitz. La transiluminación y la palpación permiten seleccionar el pedículo yeyunal más indicado que constituirá el eje vascular del futuro trasplante yeyunal. Las extremidades proximales y distales del segmento yeyunal son marcadas por suturas y la sección del mesenterio se realiza a partir del origen del pedículo yeyunal en dirección a las extremidades del segmento yeyunal identificado *(fig. 21).* La parte proximal de los vasos donantes es disecada separando la arteria de la vena, luego el yeyuno se secciona y el trasplante se deja perfundido in situ sobre su pedículo vascular durante el restablecimiento de la continuidad yeyunal.

■ *Colgajo gastroepiploico*

Anatomía quirúrgica

El estómago y el epiplón mayor están unidos a nivel de la gran curvatura gástrica, poseen una vascularización común que permite la extracción simultánea de un segmento de pared gástrica y del epiplón adyacente. La curvatura mayor del estómago está vascularizada por las arterias gastroepiploicas derecha e izquierda. La arteria gastroepiploica derecha nace en el borde inferior del duodeno. Sigue al ligamento gastrocólico de derecha a izquierda, a distancia de la gran curvatura, para anastomosarse con la arteria gastroepiploica izquierda procedente de la arteria esplénica. La arcada vascular epiploica proporciona las ramas descendentes epiploi-

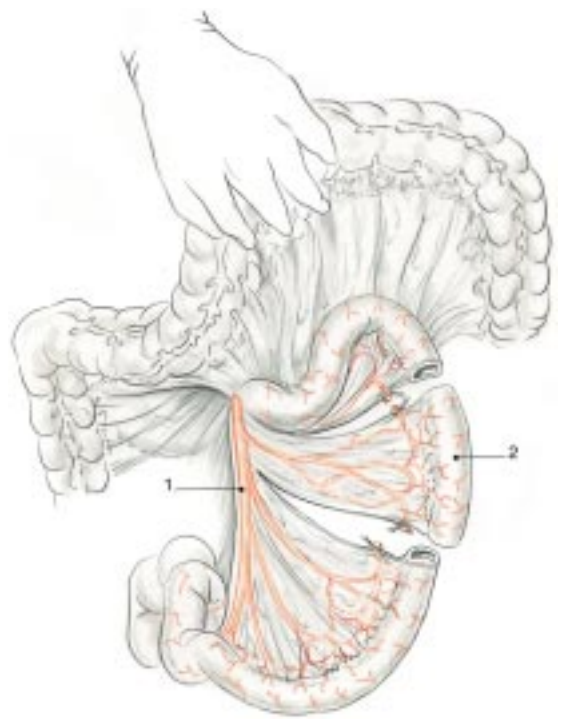

21 *Movilización del trasplante yeyunal.*
1. Pedículo mesentérico superior.
2. Trasplante yeyunal.

cas que alcanzan el borde libre del epiplón mayor, así como las ramas ascendentes gástricas que penetran en la pared gástrica para anastomosarse entre ellas en la submucosa *(fig. 22A).* El pedículo gastroepiploico derecho que es predominante constituye el eje vascular del colgajo.

Técnica de movilización

Es indispensable una fibroscopia gástrica antes de considerar la extracción gastroepiploica para descartar toda patología gástrica y se debe poner una sonda nasogástrica de doble luz en la fase preoperatoria. A la laparotomía media sigue una exploración de la cavidad abdominal que confirma la viabilidad del colgajo. El epiplón se despega del colon y del mesocolon transverso y el ligamento gastroesplénico se secciona con los vasos gastroepiploicos izquierdos. Los vasos cortos gástricos se ligan en la región prepilórica, lo que permite proseguir la disección de los vasos gastroepiploicos más arriba hacia los vasos gastroduodenales *(fig. 22A).* El estómago se dilata por insuflación a través de la sonda gástrica. Luego, la extracción gastroepiploica propiamente dicha se realiza según la necesidad a nivel de la gran curvatura, procurando no crear una estenosis gástrica. La pinza de sutura mecánica que se utiliza para la sección gástrica realiza simultáneamente un cierre gástrico y una tubulización del trasplante que evita toda fuga mucosa. La parte proximal de los vasos gastroepiploicos derechos es disecada para separar la vena de la arteria y el trasplante que comprende un segmento de estómago y el epiplón adyacente se deja perfundido in situ antes del pinzamiento de los vasos. El trasplante gastroepiploico puede abrirse secundariamente si es necesario *(fig. 22B).*

Principales indicaciones de los colgajos libres en cirugía cervicofacial

La indicación de una reconstrucción por colgajo libre sólo se propondrá luego de haber discutido otros métodos de reconstrucción. La elección del tipo de colgajo libre depende ciertamente de la naturaleza, de la localización y de la extensión de la pérdida de sustancia, pero también de la morfología del paciente.

RECONSTRUCCIÓN DE LA CAVIDAD BUCAL Y DE LA OROFARINGE

La reconstrucción de las pérdidas de sustancia de la cavidad bucal y de la orofaringe, resultante de exéresis carcinológicas, restablece la continuidad de los tejidos preservando la función de las estructuras conservadas. Este objetivo debe alcanzarse utilizando, según los casos, ya sea los colgajos flexibles, finos y móviles, cuando se trata de un simple recubrimiento, o los colgajos musculocutáneos de los que se puede variar según la necesidad, la relación superficie cutánea sobre volumen muscular cuando se requiere una restauración de volumen.

■ *Colgajo antebraquial de pedículo radial*

Este colgajo está especialmente adaptado a las reconstrucciones tras pelviglosectomía parcial, donde es indispensable preservar el máximo de movilidad lingual [29]. La cara profunda del colgajo se adosa a la porción de sección lingual

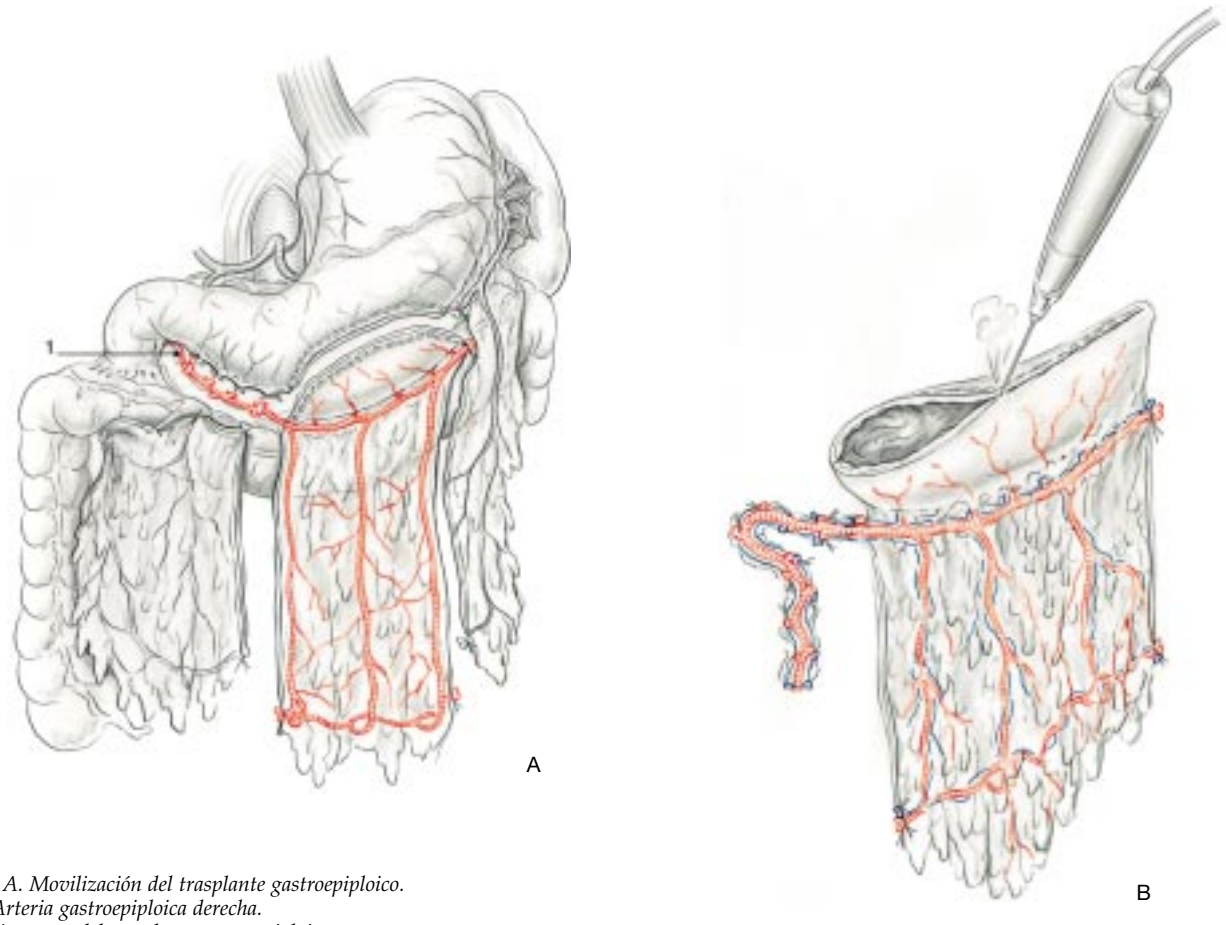

22 *A. Movilización del trasplante gastroepiploico.*
1. Arteria gastroepiploica derecha.
B. Apertura del trasplante gastroepiploico.

(fig. 23) y la piel fina y flexible del colgajo recrea un fondo de saco pelvilingual. Los vasos del colgajo son anastomosados a los vasos receptores y la sutura cutaneomucosa se puede completar en la boca. Esta sutura es hermética desde un principio y la cicatrización, que es de 8 días, permite que el paciente retome la alimentación normal muy rápidamente. La parte del colgajo que recubre la cresta alveolar necesita a veces una exéresis cutánea secundaria seguida de un injerto mucoso para facilitar la adaptación de un aparato. Las pérdidas de sustancia limitadas de la cara interna de la mejilla, del velo y de la pared orofaríngea lateral son buenas indicaciones de este colgajo.

Colgajo fasciocutáneo escapular

Más grueso que el colgajo precedente, proporciona el relleno necesario preservando también la protracción basilingual en caso de glosectomía transversal anterior. Está especialmente adaptado a la reconstrucción de amplias pérdidas de sustancia veloamigdalolingual, tras una orofaringectomía que incluya una mandibulectomía, pues sus componentes cutáneos transversales y descendentes permiten una buena reconstrucción espacial de esta región compleja *(fig. 24)*.

Colgajo de dorsal ancho

El colgajo libre de dorsal ancho es morfológicamente muy distinto del colgajo musculocutáneo pediculado de dorsal ancho, que es movilizado más distalmente. Los componentes musculares y cutáneos de este colgajo pueden ser adaptados separadamente dependiendo de la necesidad según la morfología de la pérdida de sustancia. Este colgajo puede ser utilizado en las reconstrucciones subtotales de la lengua o después de glosectomía total sin laringectomía, ya que permite restaurar un cierto volumen lingual [8]. El colgajo libre de dorsal ancho puede ser extraído simultáneamente con los diversos colgajos escapulares y los colgajos de serrato mayor, permitiendo a la vez una transferencia de colgajos múltiples en un tiempo, para la reconstrucción de las pérdidas de sustancia asociadas a las partes blandas.

Colgajo de músculo recto del abdomen

Contrariamente al colgajo de dorsal ancho, con el que comparte algunas indicaciones, siempre puede movilizarse simultáneamente a la exéresis. Puede resultar útil para la reconstrucción después de glosectomía total o parcial.

Colgajo de yeyuno

El trasplante de yeyuno abierto sobre su borde antimesentérico proporciona un tejido mucoso que puede ser utilizado para algunas reconstrucciones de la orofaringe, pero su tendencia a la hipersecreción a veces es molesta.

Colgajo gastroepiploico

Cuando la extracción ha sido realizada por grapado mecánico, resulta necesario previamente destubulizar el trasplante abriéndolo cerca de la línea de grapado *(fig. 22B)*. Aunque está constituido por un tejido mucoso que posee propiedades lubricantes, este colgajo es mucho menos utilizado para la reconstrucción oral que los colgajos de componente cutáneo, debido a la persistencia después de su transferencia de una secreción ácida más o menos importante, poco compatible con el medio bucal. Sin embargo, puede resultar útil para la reconstrucción después de glosectomía total [8] o después de amplias exéresis orofaríngeas complejas debido a la gran plasticidad de la pared gástrica y a la importante capacidad de relleno del epiplón, especialmente interesante en caso de exéresis ampliada a las partes blandas cervicales.

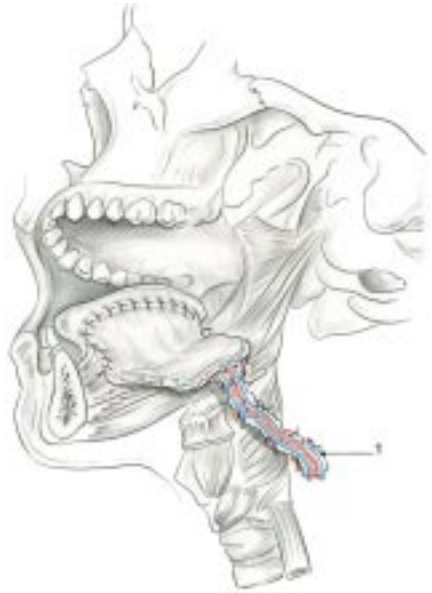

23 *Reconstrucción del suelo de la boca mediante colgajo libre cutáneo antebraquial con pedículo radial.*
1. Pedículo radial.

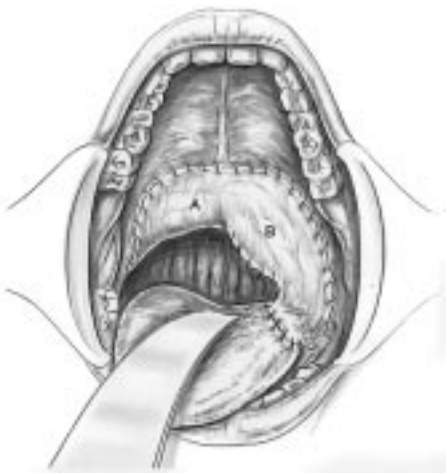

24 *Reconstrucción veloamigdalolingual mediante colgajo escapular (A), paraescapular (B) derecho.*

RECONSTRUCCIÓN MANDIBULAR

La mandíbula sostiene y mueve la cavidad bucal y la orofaringe. Desempeña un papel funcional esencial que justifica la reparación de cualquier pérdida de sustancia que interrumpa la función de mandíbula, más aún si la llegada de las transferencias óseas libres vascularizadas ha hecho posible la restitución ad integrum de cualquier pérdida de sustancia ósea, cualquiera que sea su longitud y su localización. La posibilidad de realizar la transferencia libre simultánea de un colgajo osteocutáneo y de un colgajo musculocutáneo ha permitido la rehabilitación rápida, en un tiempo, de las grandes pérdidas de sustancia oromandibulares penetrantes. Según la zona donante, el trasplante óseo presenta una forma más o menos diferente de la de la mandíbula. Esto impone casi siempre su modelado previo mediante osteoto-

mías múltiples seguidas de una osteosíntesis por miniplacas o por placa de reconstrucción para mantener entre sí los fragmentos óseos y unirlos a los extremos mandibulares. Esta etapa puede realizarse a menudo mientras el colgajo aún está perfundido sobre la zona donante para reducir el tiempo de isquemia, ayudándose de un molde del segmento óseo resecado o utilizando la placa de reconstrucción previamente modelada sobre la mandíbula. Más que para cualquier otra reconstrucción microquirúrgica, es indispensable osteosintetizar el trasplante óseo a la mandíbula restante antes de emprender las anastomosis vasculares.

■ *Colgajo de peroné* (*fig. 25 A, B, C, D, E*)

Debido a sus cualidades excepcionales, el colgajo de peroné se ha convertido rápidamente en el medio de reconstrucción mandibular más utilizado [15]. El peroné proporciona más de 25 cm de hueso rectilíneo, firmemente cortical, que permite reconstruir las pérdidas de sustancia muy extensas. Su modelado necesita la resección de los ángulos óseos posteriores, lo que implica una cierta pérdida de periostio que incita a respetar una cierta distancia entre estas ostectomías. Aunque la isla cutánea asociada a este colgajo sea muy móvil, si debe ser situada en la boca, es preferible realizar la exéresis sobre el peroné contralateral; en cambio, si la isla cutánea debe ubicarse en el exterior, se utilizará el miembro homolateral. Por último, es necesario el injerto de la zona donante en caso de extracción cutánea importante.

■ *Colgajo de cresta ilíaca* (*fig. 26 A, B, C*)

La cresta ilíaca ha sido el primer trasplante óseo vascularizado utilizado para la reconstrucción mandibular [32]. Proporciona 14 cm de hueso corticoesponjoso muy bien vascularizado. Es el único trasplante óseo vascularizado que permite restablecer una altura mandibular normal. Su curvatura natural puede aprovecharse durante las reconstrucciones laterales: el borde superior de la cresta homolateral formará el borde inferior de la mandíbula de manera que el pedículo vascular se encuentre hacia abajo y hacia atrás a nivel del ángulo mandibular, puede requerirse una osteotomía de la parte posterior de la cresta para reproducir la curvatura sinfisaria. La porción cutánea, unida a la cresta, gruesa y poco móvil con respecto al hueso, se adapta mal a la reconstrucción del plano mucoso. En caso de reconstrucción oromandibular total, es preferible el músculo oblicuo menor que se situará en la boca mientras que la porción cutánea será utilizada para la reconstrucción cutánea [21]. La cresta ilíaca es una las mejores alternativas para las reconstrucciones óseas aisladas, más aún teniendo en cuenta que sólo es posible extraer la cortical interna. Debe asociarse preferentemente a una placa de reconstrucción mandibular para asegurar una fijación interna rígida de las extremidades mandibulares.

■ *Colgajo escapular* (*fig. 27 A, B, C*)

El trasplante óseo escapular es bicortical, no sobrepasa 1 cm de grosor y puede alcanzar 14 cm de longitud. Por regla general, la movilización a nivel del omóplato contralateral es la que proporciona el trasplante óseo más favorable. El borde externo del omóplato se convertirá en el borde inferior de la mandíbula, mientras que el pedículo vascular del trasplante se situará a nivel del borde inferior de esta última en la región del ángulo de la mandíbula. El mayor interés de este colgajo reside en la posibilidad de transferir simultáneamente con el trasplante óseo un colgajo fasciocutáneo escapular y un colgajo musculocutáneo de dorsal ancho, conservando entre sí una independencia espacial completa pero quedando unidos a su vez por un pedículo vascular común, lo que hace que sea el colgajo de elección para la reconstrucción de las pérdidas de sustancia oromandibulares penetrantes. Por otro lado, la doble vascularización del borde lateral del omóplato permite, si es necesario, separar en dos segmentos óseos indepen-

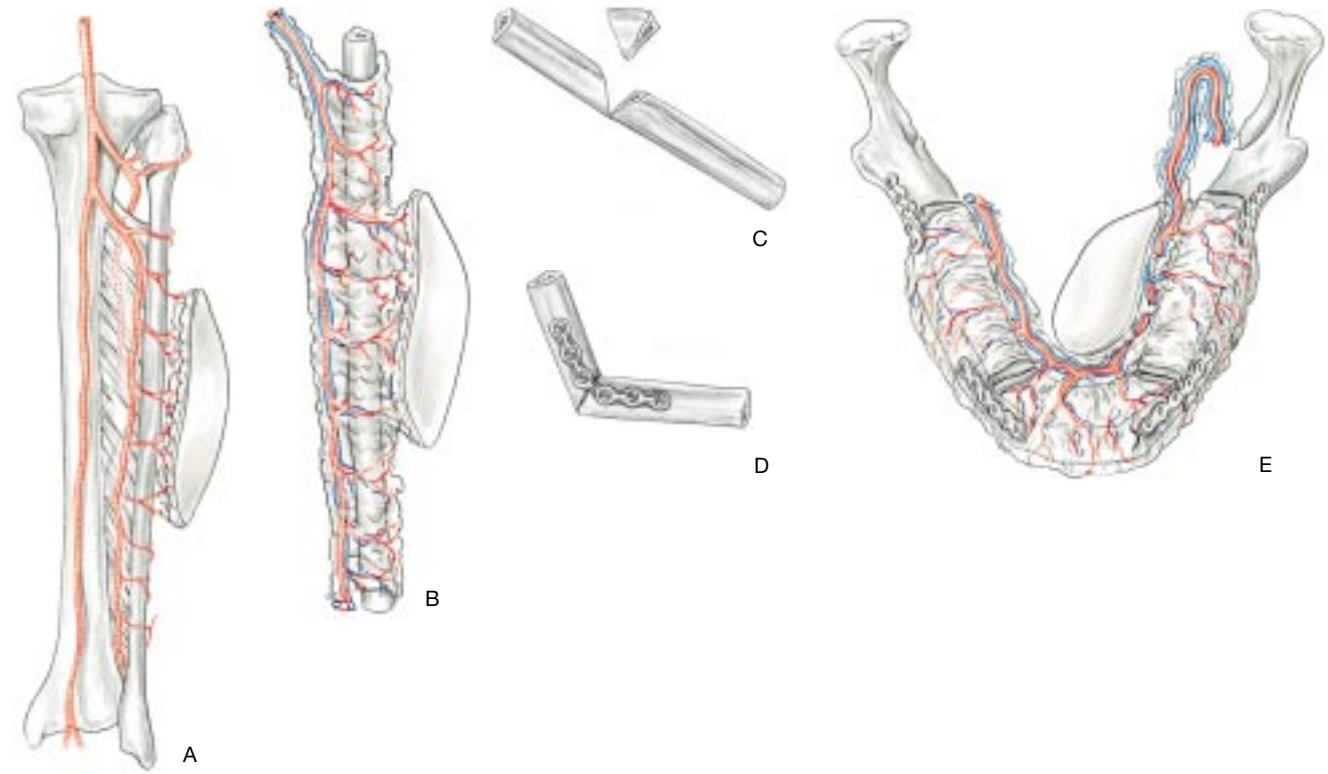

25 *A, B, C, D, E. Reconstrucción mandibular mediante colgajo libre osteomusculoseptocutáneo de peroné.*

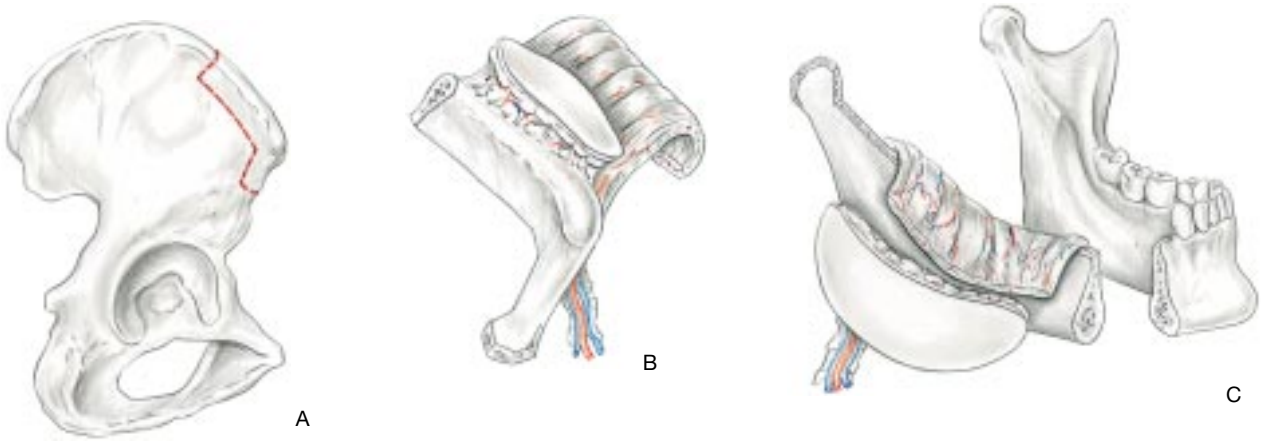

26 *A, B, C. Reconstrucción mandibular mediante colgajo libre osteomusculocutáneo circunflejo ilíaco profundo.*

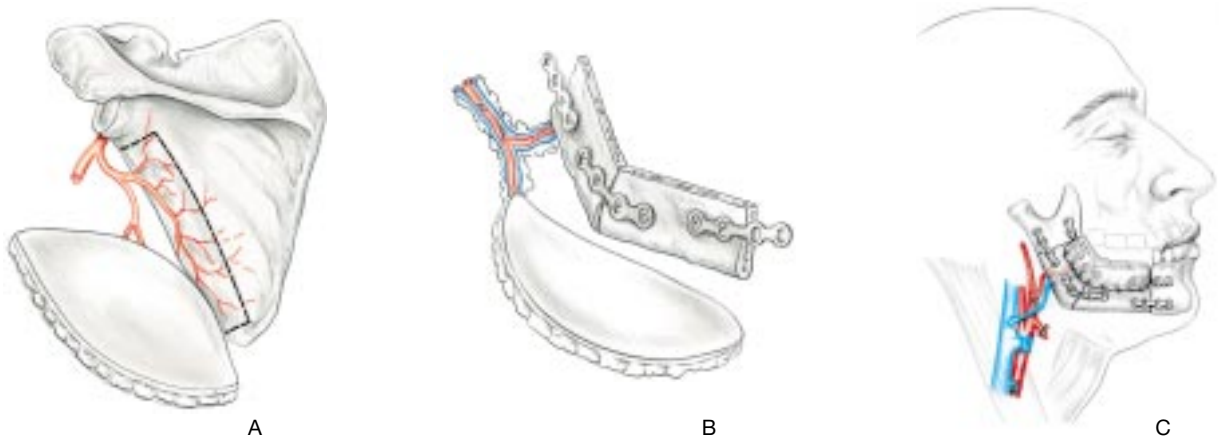

27 *A, B, C. Reconstrucción mandibular mediante colgajo libre osteofasciocutáneo escapular.*

dientes o aumentar la longitud de su pedículo vascular utilizando únicamente el segmento distal del borde lateral del omóplato vascularizado por los vasos angulares [6].

RECONSTRUCCIÓN FARÍNGEA

La naturaleza los tejidos utilizados para esta reconstrucción será diferente dependiendo de que la laringe se conserve o se sacrifique con la exéresis. Los colgajos viscerales se caracterizan por la persistencia de una secreción a veces muy abundante que perjudica el resultado funcional.

Colgajo antebraquial con pedículo radial

Está especialmente indicado para la reconstrucción de las pérdidas de sustancia de la pared posterior de la faringe, cuando la laringe ha sido conservada. La utilización de una vía de acceso bilateral de la faringe facilitará la colocación posterior del colgajo. La parte posterior del ala tiroidea a veces debe ser resecada del lado del pedículo vascular con el fin de evitar toda compresión de este último. Este colgajo también es útil para realizar una ampliación anterior o una reconstrucción circular de la faringe en el momento del tratamiento de las estenosis faríngeas después de laringectomía total. En este caso, debe ser tubulizado según su gran eje, con la cara cutánea girada hacia adentro. También se adapta para el cierre de algunos faringostomas limitados, para los que resulta posible realizar una reconstrucción mucosa y cutánea simultáneas por plicatura del colgajo después de desepidermización de un puente cutáneo intermediario.

Colgajo de yeyuno

Su mejor indicación es la reconstrucción de la faringe después de faringolaringectomía total circular por tumores de la hipofaringe que no alcanzan la boca del esófago [20]. Durante la reconstrucción, es indispensable situar el trasplante yeyunal en un sentido isoperistáltico que habrá sido localizado previamente por una sutura. La anastomosis vascular puede ser realizada en primer término pues el injerto yeyunal ha sido extraído en exceso, y el ajuste del pedículo vascular siempre es posible resecando según la necesidad la parte proximal o distal del trasplante. Las anastomosis terminoterminales, faringoyeyunales y esofagoyeyunales pueden requerir una plastia de ensanchamiento del trasplante que será realizada a expensas de su borde antimesentérico. La anastomosis faringoyeyunal se realiza generalmente antes de la anastomosis esofagoyeyunal teniendo cuidado de mantener el injerto bajo tensión para obtener un montaje rectilíneo favorable al tránsito. Un segmento de yeyuno pediculado sobre el mesenterio se exterioriza fácilmente en el cuello, para contribuir al control clínico del trasplante *(fig. 28).*

28 *Reconstrucción mandibular de la faringe por transferencia libre de yeyuno.*

Colgajo gastroepiploico

Después de la exéresis de sus extremos, este trasplante libre se presenta en forma de un conducto cuyo diámetro aumenta progresivamente de un extremo al otro. El colgajo gastroepiploico [3] puede estar indicado en tres circunstancias [1]: en las faringolaringectomías totales circulares ampliadas a la piel, en las que el trasplante gástrico sustituye a la faringe mientras que el epiplón reconstruye las partes blandas protegiendo el eje vascular; en las faringolaringectomías totales circulares extendidas hacia arriba, debido a la morfología acampanada del trasplante gastroepiploico, cuyo extremo superior puede ser utilizado para la reconstrucción orofaríngea asociada; por último, en las reconstrucciones circulares secundarias de la faringe cuando no existe más posibilidad de anastomosis cervical, gracias a su pedículo vascular muy largo que permite una anastomosis a distancia sobre los vasos axilares *(fig. 29)*.

RECONSTRUCCIÓN CUTÁNEA

La utilización de técnicas microquirúrgicas para reconstruir una pérdida de sustancia cutánea cervicofacial sólo debe decidirse después de haber comparado sus ventajas y sus inconvenientes con los de las otras técnicas, ya se trate de injerto de piel, de la expansión cutánea o de colgajos pediculados. El recurso a los colgajos libres se indicará sobre todo en las amplias exéresis en cancerología.

Colgajo antebraquial con pedículo radial

Su largo pedículo le permite alcanzar prácticamente cualquier punto de la cara. Muy flexible, este colgajo, que puede ser fácilmente plegado sobre sí mismo para reconstruir simultáneamente el plano cutáneo y el plano mucoso, permite la reconstrucción de algunas pérdidas de sustancia penetrantes limitadas de la mejilla. También puede permitir una reconstrucción total del labio o una rinopoyesis en un tiempo.

Colgajo escapular

La movilización simultánea de las ramas cutáneas transversales y descendentes de la arteria circunfleja escapular permite la movilización de colgajos cutáneos muy grandes útiles para la reconstrucción de grandes pérdidas de sustancia yugal penetrantes o para un recubrimiento, ya sea hemifacial o cervical. En su versión osteofasciocutánea, puede permitir una reconstrucción orbitaria o maxilar asociada.

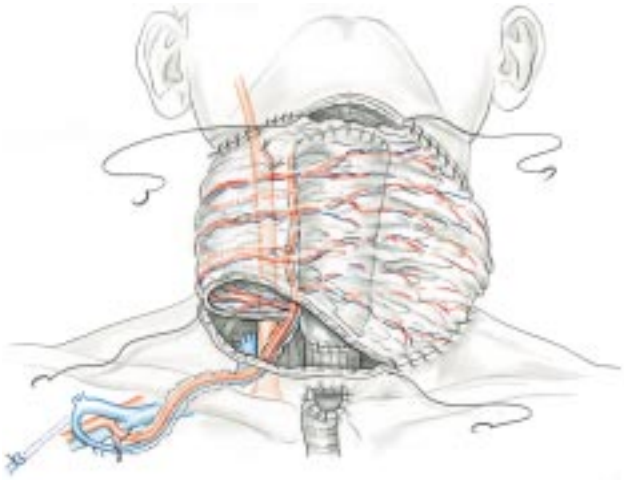

29 *Reconstrucción de una gran pérdida de sustancia penetrante del cuello por transferencia libre gastroepiploica.*

Colgajo de dorsal ancho

Permite la reconstrucción de las pérdidas de sustancia extensas y profundas resultantes de las parotidectomías totales, de las orbitomaxilectomías o de las petrectomías.

Colgajo de músculo recto abdominal

Como el dorsal ancho, está indicado en las reconstrucciones tras orbitomaxilectomía ampliada a la piel o petrectomía [16]. Movilizado simultáneamente con la exéresis, gracias a la distancia de la zona donante, y provisto de vasos voluminosos que facilitan la movilización y reconstrucción, prolonga sólo levemente la duración quirúrgica. No obstante, este colgajo libre se utiliza poco en caso de obesidad.

Conclusión

El objetivo de las anastomosis vasculares es restablecer una circulación normal a través de los tejidos trasplantados. Toda disminución duradera del flujo sanguíneo en los vasos anastomosados conducirá a la trombosis y luego a la necrosis hística. Este encadenamiento fatal puede tener como origen los tejidos extraídos, los vasos receptores, la anastomosis vascular o el estado general del paciente. La causa más frecuente y fácilmente identificable de estos factores es de naturaleza puramente microquirúrgica, lo que destaca la importancia de una técnica perfecta basada en la manipulación atraumática de los vasos y la precisión de la anastomosis. Cuando la trombosis es de instalación reciente, no existen aún lesiones hísticas isquémicas irreversibles y el restablecimiento de la circulación es posible haciendo una revisión de la anastomosis. Esto explica la importancia considerable de un control postoperatorio continuo y prolongado que, a pesar de los progresos tecnológicos importantes realizados en este terreno [14], se basa sobre todo en el control clínico de los tejidos trasplantados.

Cualquier referencia a este artículo debe incluir la mención del artículo original: Guédon C. Microchirurgie reconstructice cervicofaciale. Encycl Méd Chir (Editions Scientifiques et Médicales Elsevier SAS, Paris, tous droits réservés), Techniques chirurgicales - Tête et cou, 46-555, 1997, 18 p.

Bibliografía

[1] Acland RD. Thrombus formation in microvascular surgery. An experimental study of the effects of surgical trauma. *Surgery* 1973 ; 73 : 766

[2] Allen EV. Thromboangitis obliterans : methods of diagnosis of chronic occlusive arterial lesions distal to the wrist with illustrative cases. *Am J Med Sci* 1929 ; 78 : 237

[3] Baudet J. Reconstruction of the pharyngeal wall by free transfer of the greater omentum and stomach. Int *J Microsurg* 1979 ; 1 : 53-59

[4] Boyd JB, Taylor GI, Corlett R. The vascular territories of the superior epigastric and the deep inferior epigastric systems. *Plast Reconstr Surg* 1984 ; 73 : 1-14

[5] Cobbett J. Small vessels anastomosis : a comparison of suture technique. *Br J Plast Surg* 1967 ; 20 : 16-20

[6] Coleman JJ, Sultan MR. The bipedicled osteocutaneous scapula flap : a new subscapular system free flap, *Plast Reconstr Surg* 1991 ; 87 : 682-688

[7] Dos Santos LF. The vascular anatomy and dissection of the free scapular flap. *Plast Reconstr Surg* 1984 ; 73 : 599-603

[8] Gehanno P, Guedon C. Glossectomies. Encycl Med Chir (Elsevier, Paris), Techniques chirurgicales-Tête et cou,46-250, 1993 : 6 p

[9] Gilbert A. Vascularized transfer of the fibular shaft. *Int J Microsurg* 1979 ; 2 : 100

[10] Godina M. Preferential use of end to side arterial anastomosis in free flap transfers. *Plast Reconstr Surg* 1979 ; 64 : 673-678

[11] Guedon C, Marmuse JP, Gehanno P, Barry B. Use of gastro-omental free flaps in major neck defects. *Am J Surg* 1994 ; 163 : 491-493

[12] Guo F. Observations of the blood supply to the fibula. *Arch Orthop Trauma Surg* 1981 ; 98 : 147-151

[13] Hayhurst JW, O'Brien B. An experimental study of microvascular technique, patency rate and related factor. *Br J Plast Surg* 1975 ; 25 : 128-132

[14] Hendricks DL, Jones NF. Experimental and clinical reappraisal of laser doppler monitoring. *J Reconstr Microsurg* 1991 ; 7 : 265-271

[15] Hidalgo DA. Fibula free flap : a new method of mandible reconstruction. *Plast Reconstr Surg* 1989 ; 84 : 71-79

[16] Kroll SS, Baldwin BJ. Head and neck reconstruction with the rectus abdominis free flap, *Clin Plast Surg* 1994 ; 21 : 97-105

[17] Lourie GM, Seaber AV, Urbaniak JR. Microanastomotic response to needle and suture size. *J Reconstr Microsurg* 1984 ; 1 : 135

[18] McCraw JB, Dibbell DG, Garraway J. Clinical definition of independant myocutaneous vascular territories. *Plast Reconstr Surg* 1977 ; 60 : 341

[19] McDonald DJ. Anaesthesia for microvascular surgery : a physiological approach. *Br J Anaesth* 1985 ; 57 : 904-912

[20] McDonough JJ, Gluckman J. Microvascular reconstruction of the pharyngoesophagus with free jejunal graft. *Microsurgery* 1988 ; 9 : 116-127

[21] Moscoso JF, Urken ML. The internal oblique-iliac crest osseomyocutaneous free flap for the reconstruction of composite oromandibular defects. *Oper Tech Otolaryngol-Head Neck Surg* 1993 ; 4 : 132

[22] Nassif TM, Vidal L, Bovet JL et al. The parascapular flap : a new cutaneous microsurgical free flap. *Plast Reconstr Surg* 1982 ; 69 : 591-600

[23] Russel RC. Effects of tension on microvascular anastomoses. *Surg Forum* 1982 ; 33 : 562

[24] Russell RC, Pribaz J, Zook EG, Leighton WD, Eriksson E, Smith CJ. Functional evaluation of the latissimus dorsi donor site. *Plast Reconstr Surg* 1986 ; 78 : 336-344

[25] Sarin LC, Austin JC, Nickel WA. Effects of smoking on digital blood flow velocity. *JAMA* 1974 ; 229 : 1327

[26] Schusterman MA, Reece GP, Miller MJ, Harris S. The osteocutaneous free fibula flap : Is the skin flap reliable? *Plast Reconstr Surg* 1992 ; 90 : 787-793

[27] Seidenberg B, Rosenak SS, Hurwitt ES et al. Immediate reconstruction of the cervical esophagus by a revascularized isolated jejunal segment. *Ann Surg* 1959 ; 149 : 162-171

[28] Shusterman MA, Tobin GR, Peterson GH et al. Intramuscular neurovascular anatomy of the latissimus dorsi : the basis for splitting the flap. *Surg Forum* 1980 ; 35 : 559-561

[29] Soutar DS, McGregor I. The radial forearm flap in intraoral reconstruction : the experience of 60 consecutive cases. *Plast Reconstr Surg* 1986 ; 78 : 1-8

[30] Stamatopoulos C, Biemer E, Duspiva W, Blumel G. Microvascular damage caused by the application of surgical microclips. The effect of pressure and time. *Int J Microsurg* 1980 ; 2 : 181

[31] Takayanagi S. Does dryness of the vessel wall have any harmful effects on its patency ? *J Microsurg* 1981 ; 3 : 116

[32] Taylor GI. Reconstruction of the mandible with free composite iliac bone graft. *Ann Plast Surg* 1982 ; 9 : 361-376

[33] Taylor GI, Corlett R, Boyd JB. The extended inferior epigastric flap : a clinical technique. *Plast Reconstr Surg* 1983 ; 71 : 751-764

[34] Taylor GI, Towsend P, Corlett R. Superiority of the deep circumflex iliac vessels as the supply for free groin flaps : experimental work. *Plast Reconstr Surg* 1979 ; 64 : 595-604

[35] Taylor GI, Towsend P, Corlett R. Superiority of the deep circumflex iliac vessels as the supply for free groin flaps : clinical work. *Plast Reconstr Surg* 1979 ; 64 : 745-759

[36] Teot L, Bosse JP, Moufarrege R, Papillon J, Beuregard G. The scapular crest pedicled bone graft. *Int J Microsurg* 1981 ; 3 : 257

[37] Timmons MJ. Continus sutures for microarterial end to side anastomosis. *Plast Reconstr Surg* 1984 ; 74 : 544-557

[38] Timmons MJ. The vascular basis of the radial forearm flap. *Plast Reconstr Surg* 1986 ; 77 : 80-92

[39] Urken M, Vickery C, Weinberg A. The internal oblique-iliac crest osseomyocutaneous microvascular free flap in oromandibular reconstruction. Report of 20 cases. *Arch Otolaryngol Head Neck Surg* 1989 ; 115 : 339-349

[40] Vu P, Guedon C, Gehanno P, Andréassian B. Anatomic basis of serratus anterior muscle flap transposition. *Surg Radiol Anat* 1988 ; 10 : 173-185

[41] Zinberg EM, Choo DI, Zotter LA. Effect of heparinised irrigating solutions on patency of experimental anastomoses. *Microsurgery* 1989 ; 10 : 103-105